



Vasculares

Lesiones físicas

Tumorales

Infecciosas

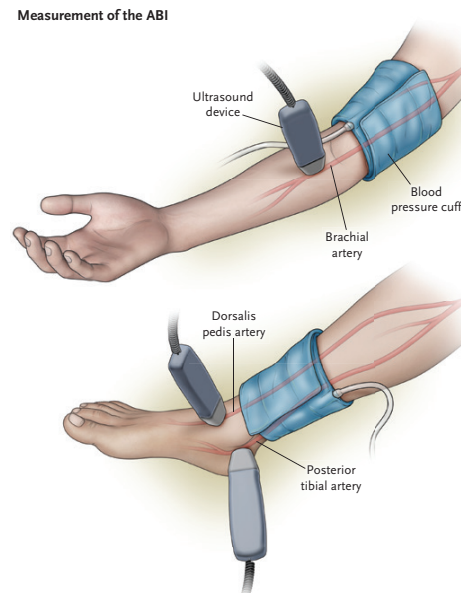
Metabólicas-hematológicas- enf.cutáneas

Fármacos

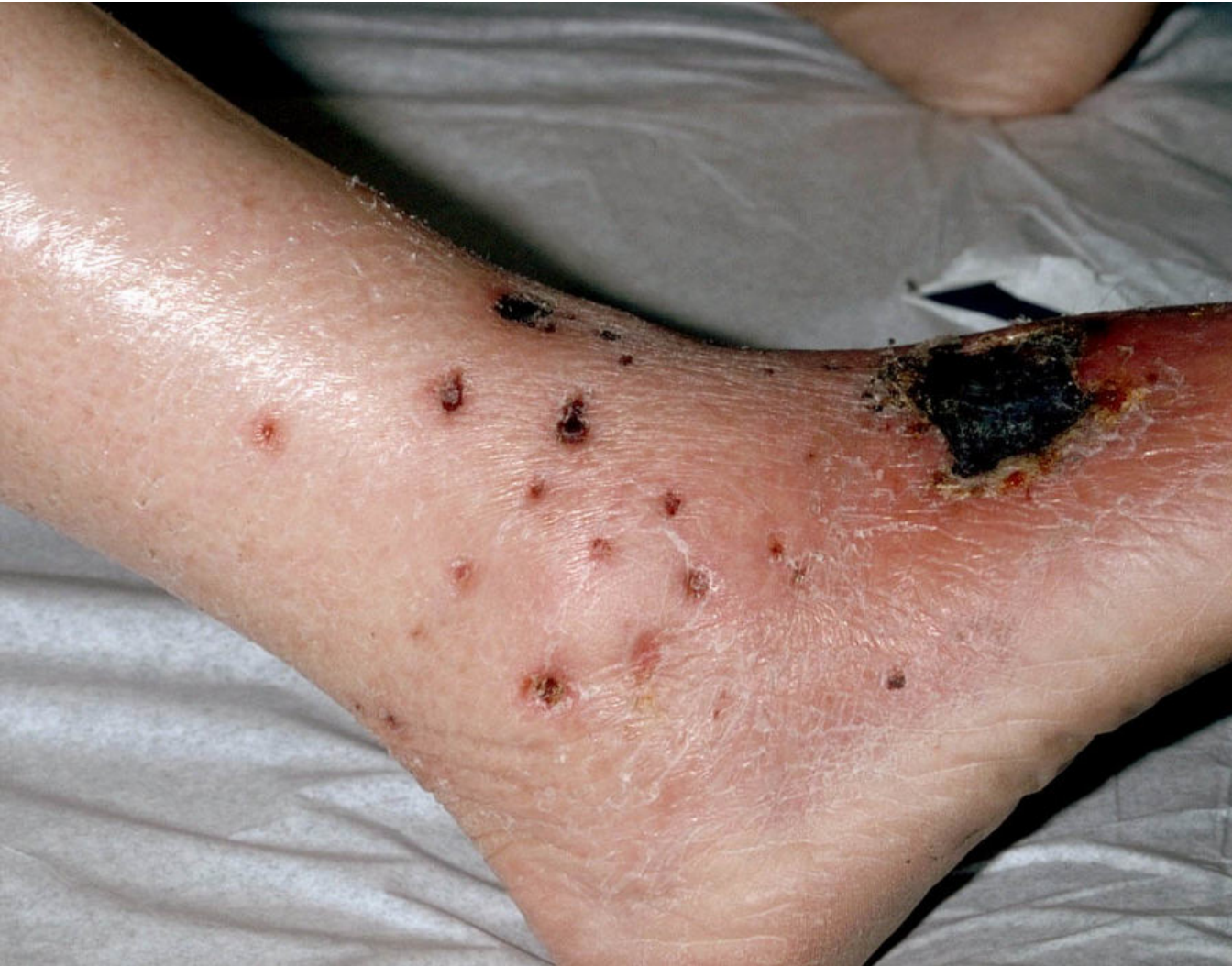Tabla 2 Diagnóstico diferencial úlcera venosa vs arterial

	Úlcera venosa	Úlcera arterial
Localización	Región supramaleolar	Dorso de pie, dedos
Aspecto	Bordes excavados Fondo sangrante	Bordes planos Fondo liso
Piel perilesional	Pigmentación Dermatitis	Piel pálida, fría Pérdida de anejos Distrofia ungueal
Dolor	Escaso Mejora en decúbito con extremidad elevada o con terapia compresiva	Importante Empeora en decúbito o durante la deambulaci3n
IPTB	> 0,8	> 0,6 0,8-0,6 = mixtas

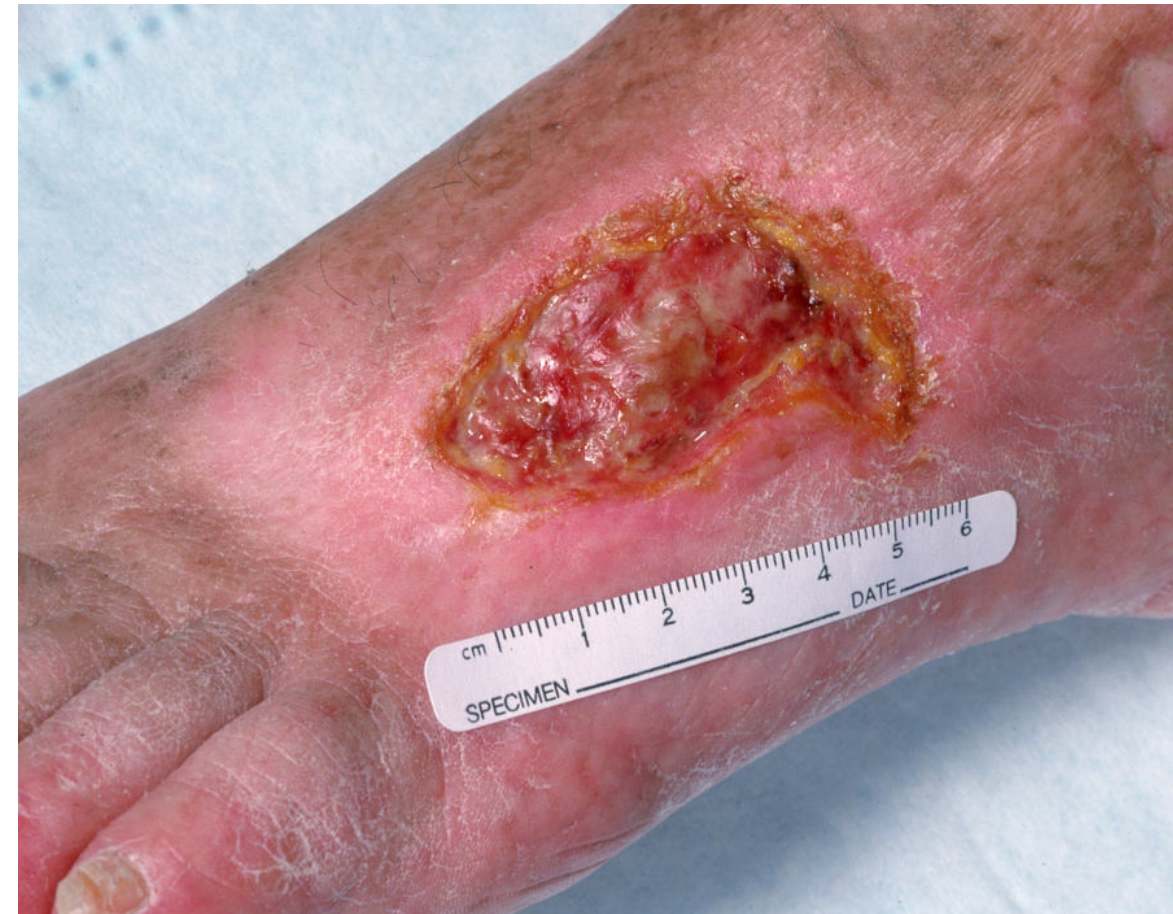IPTB: índice de presión tobillo-brazo.



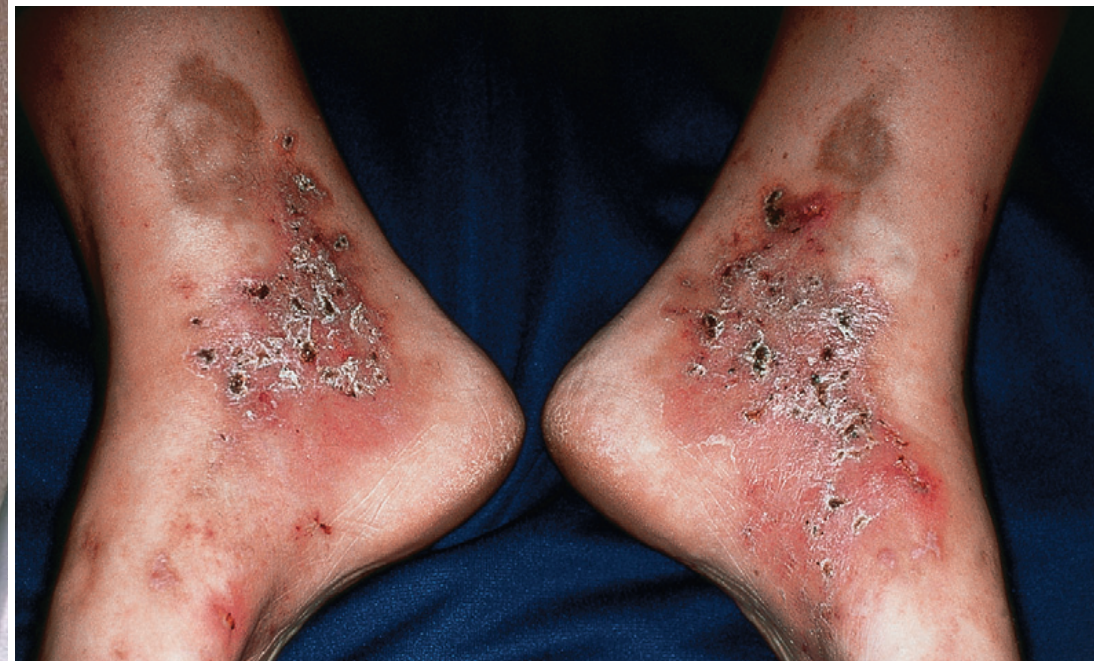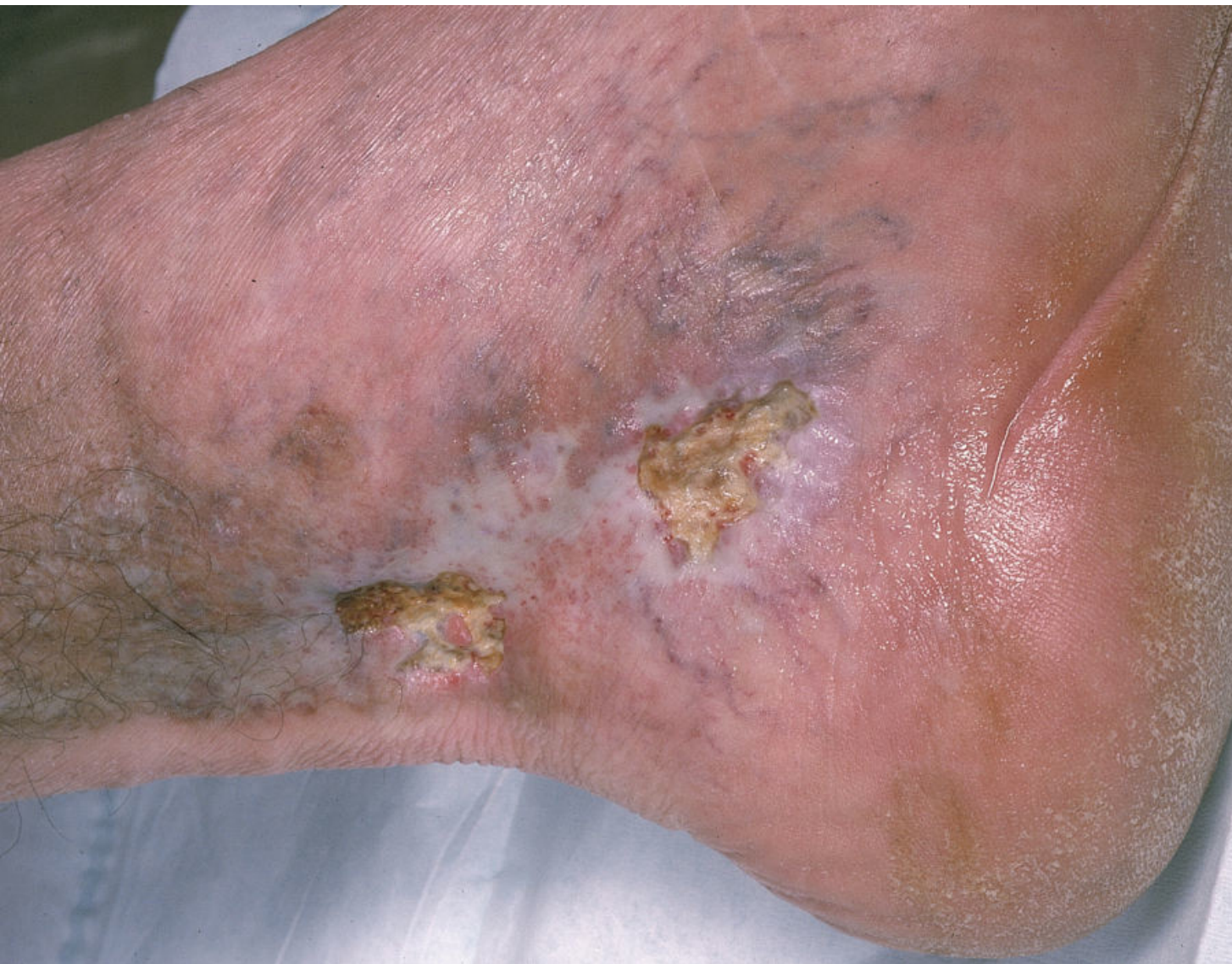Vasculitis



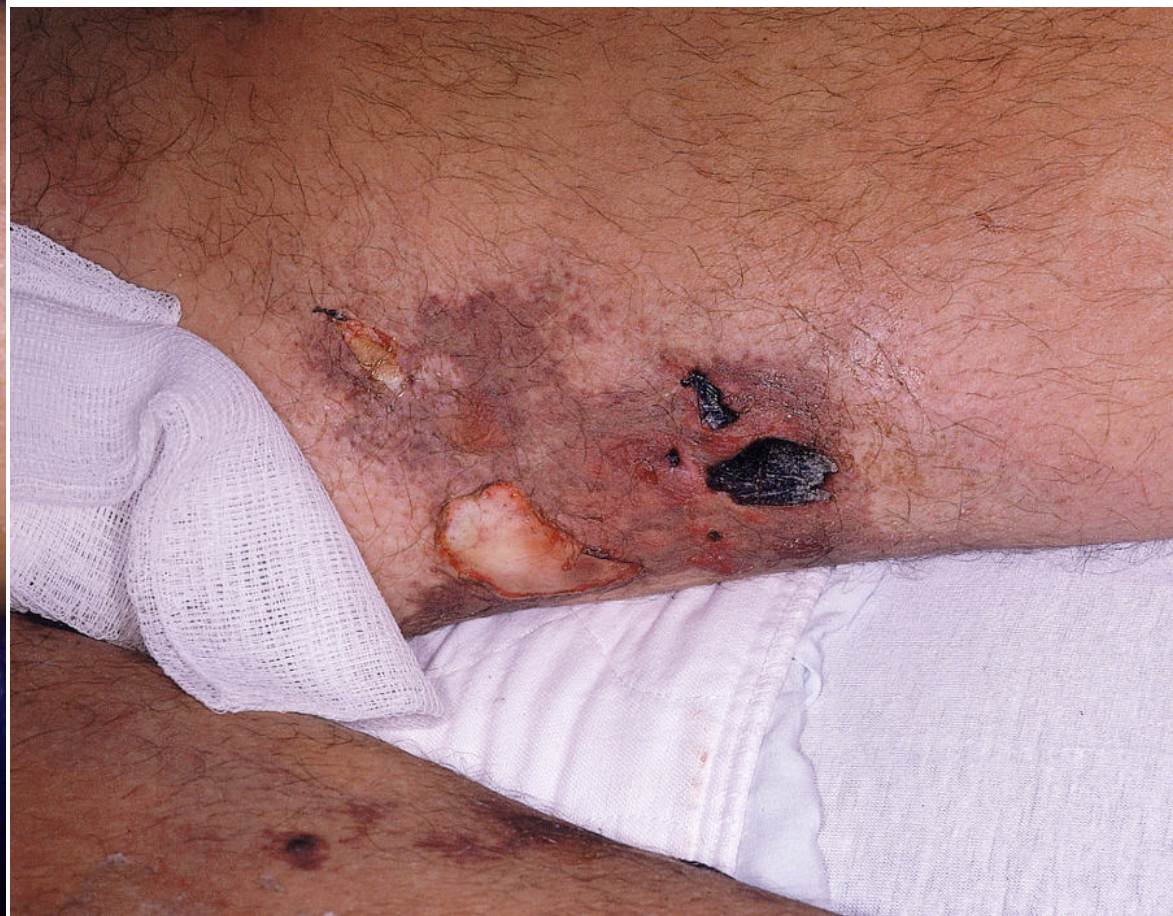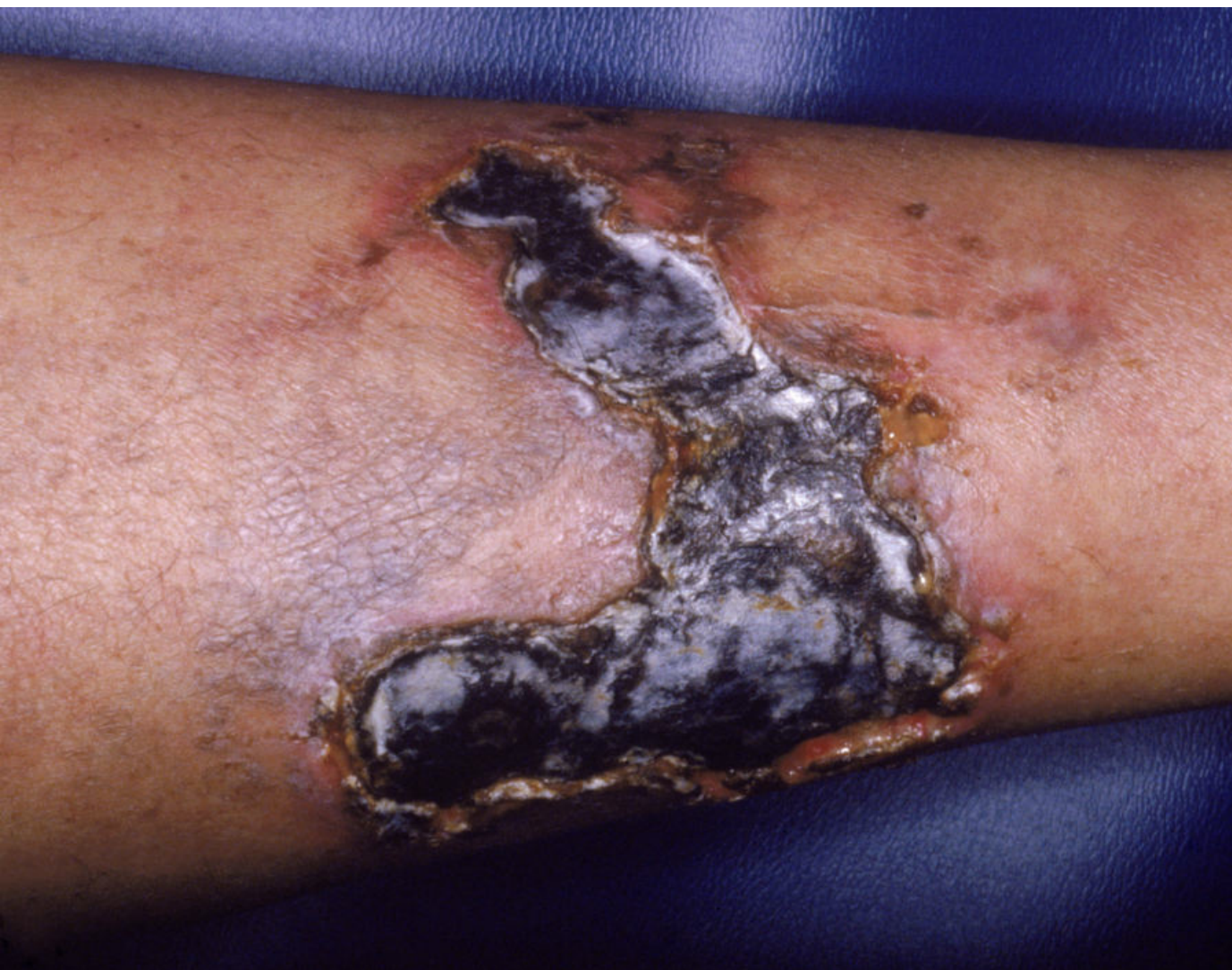Poliarteritis nodosa

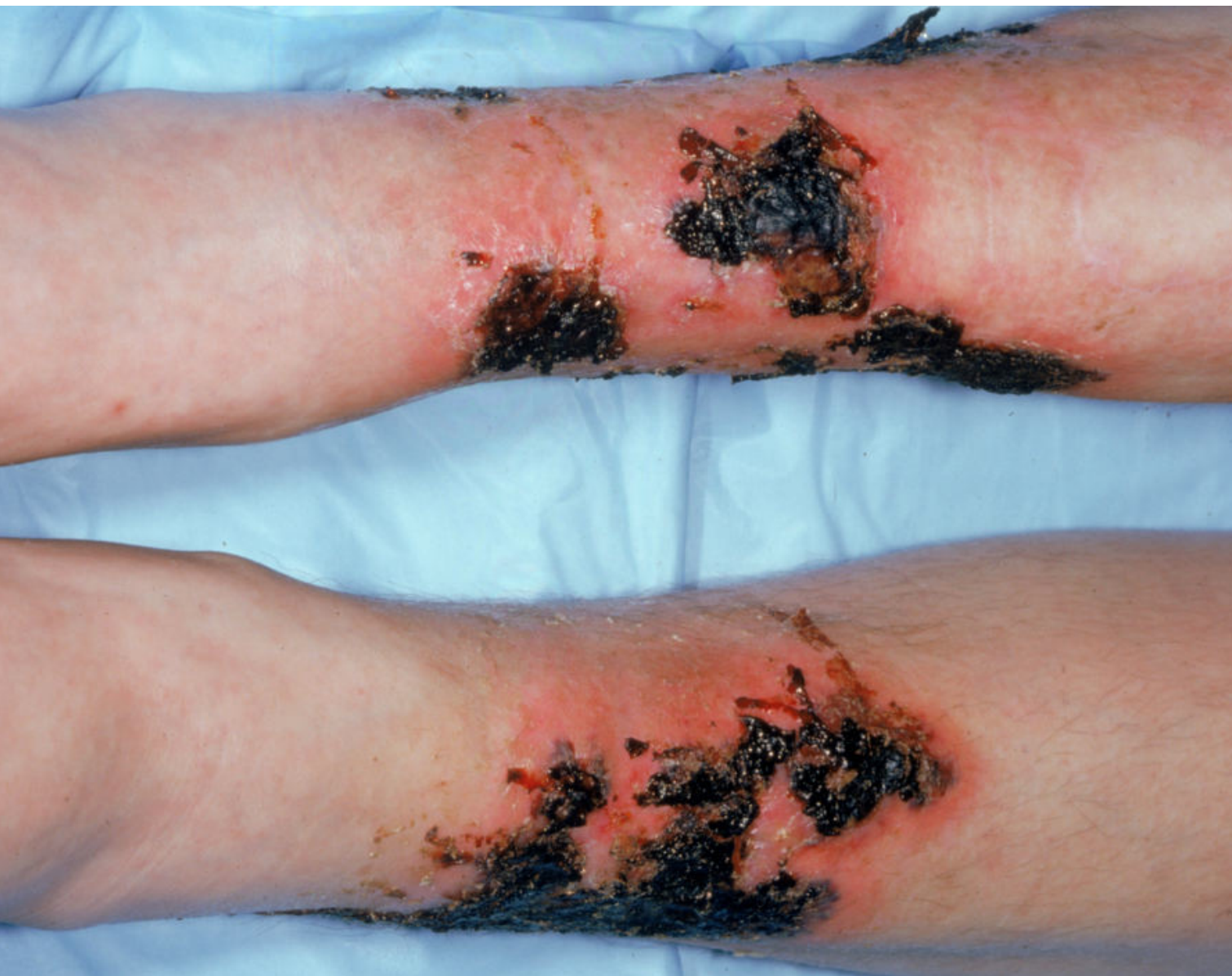

Vasculopatía livedoide

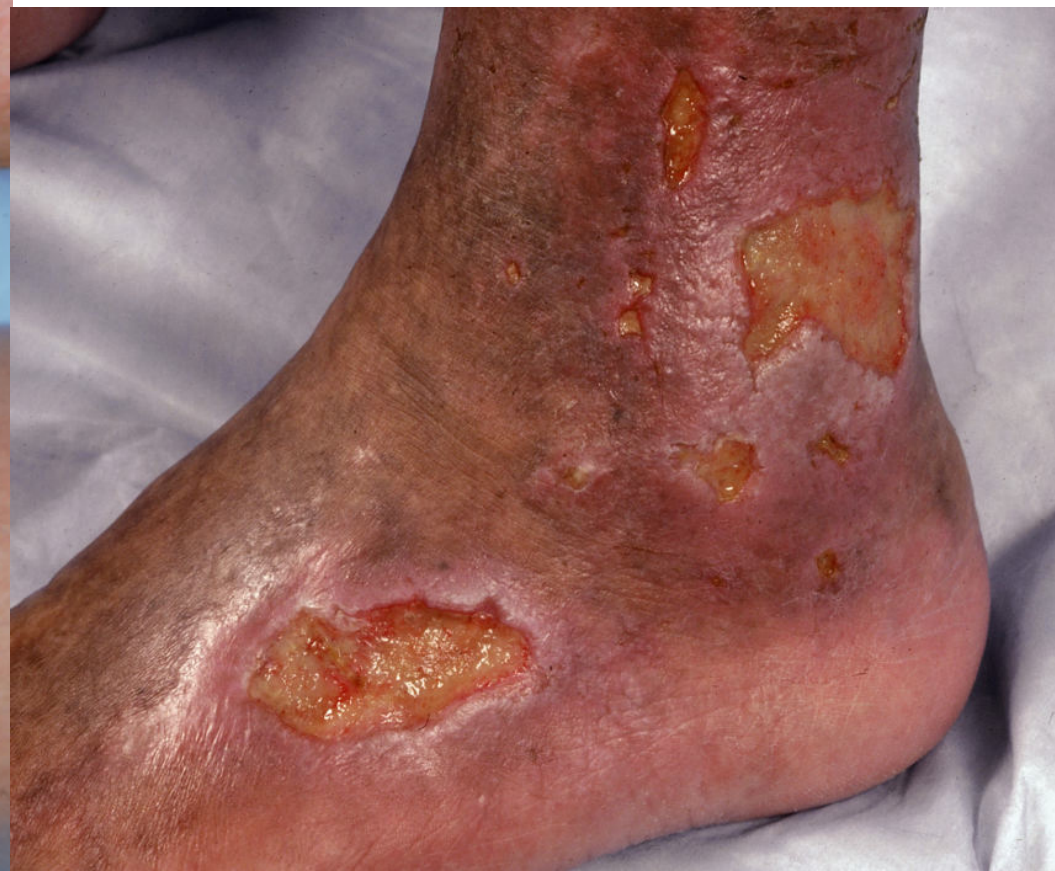

Calciphilaxis





Crioglobulinemia





Vasculares

Lesiones físicas

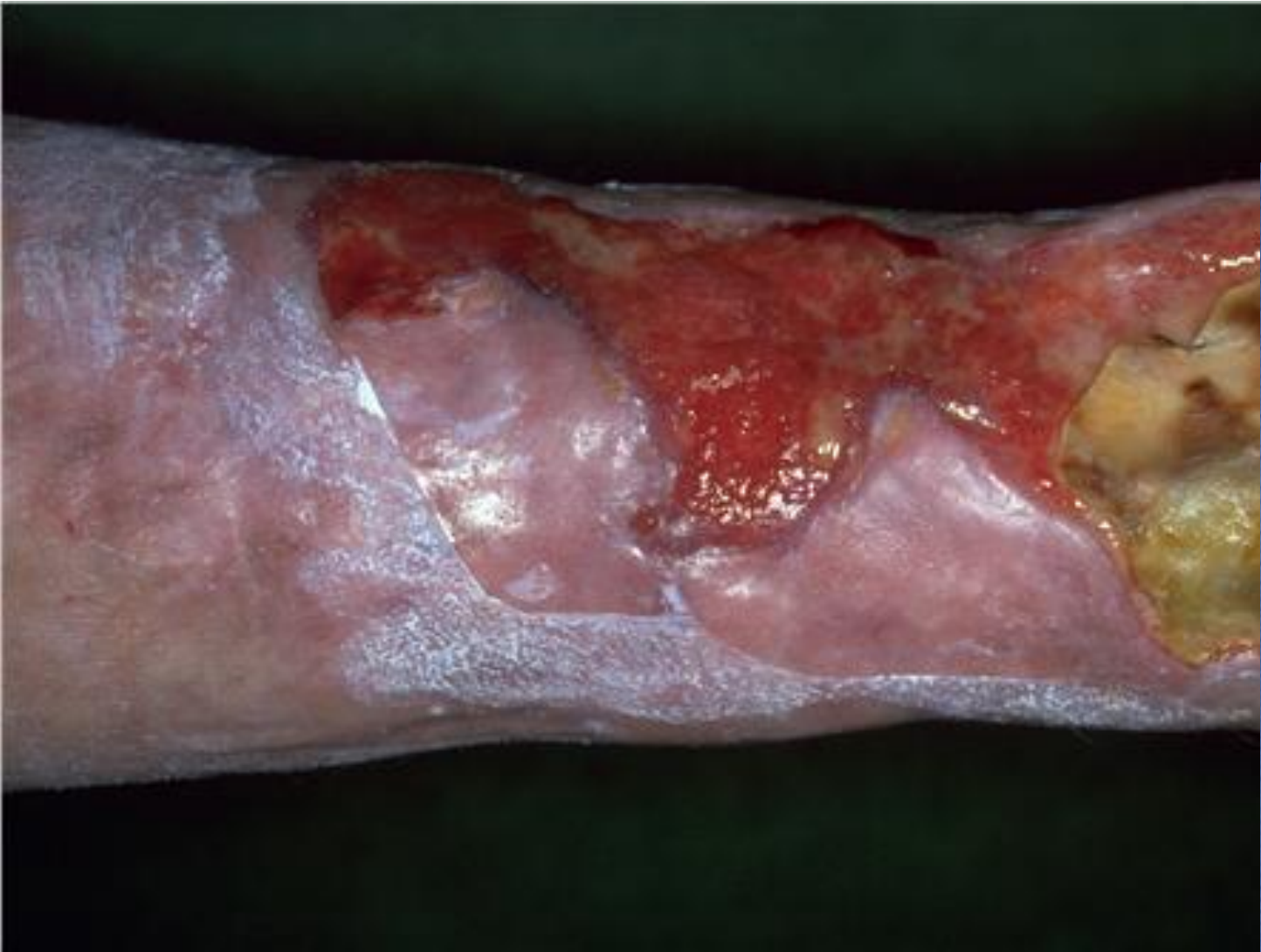Tumorales

Infecciosas

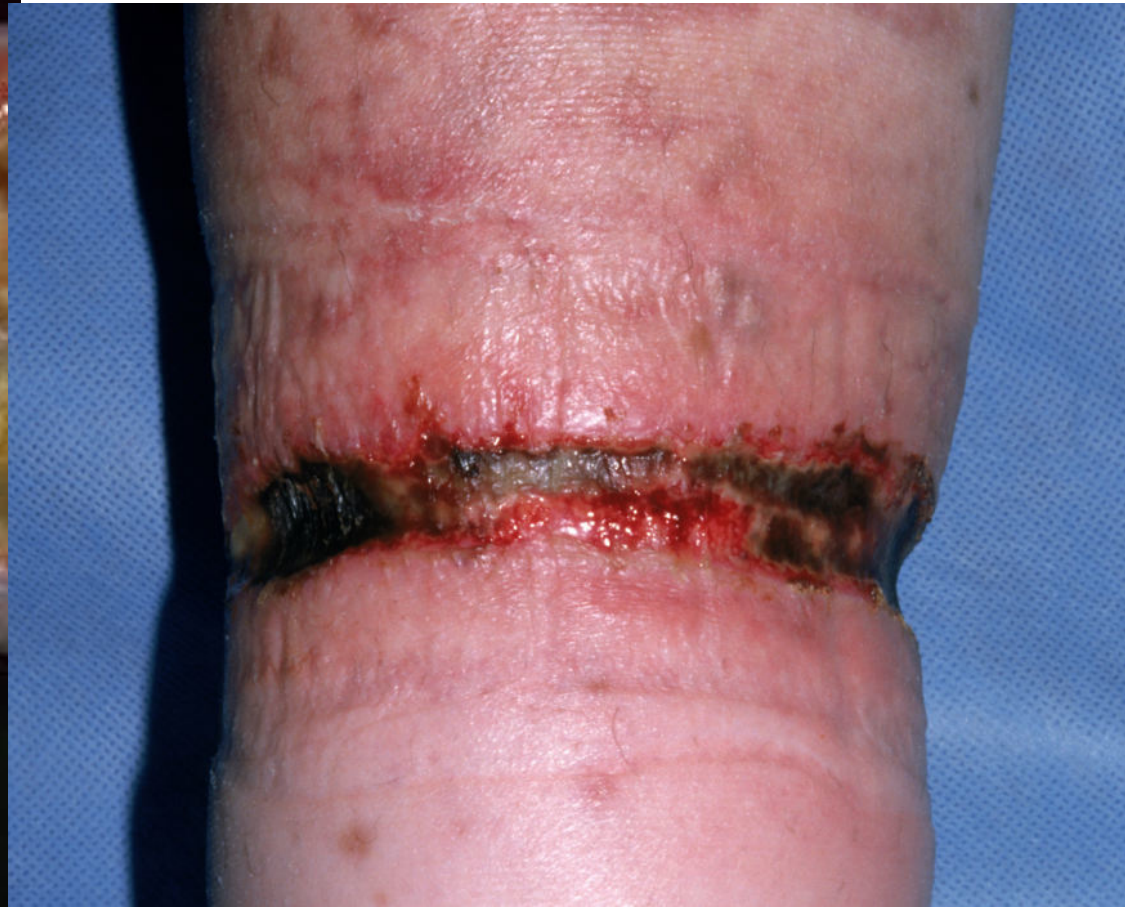Metabólicas-hematológicas- enf.cutáneas

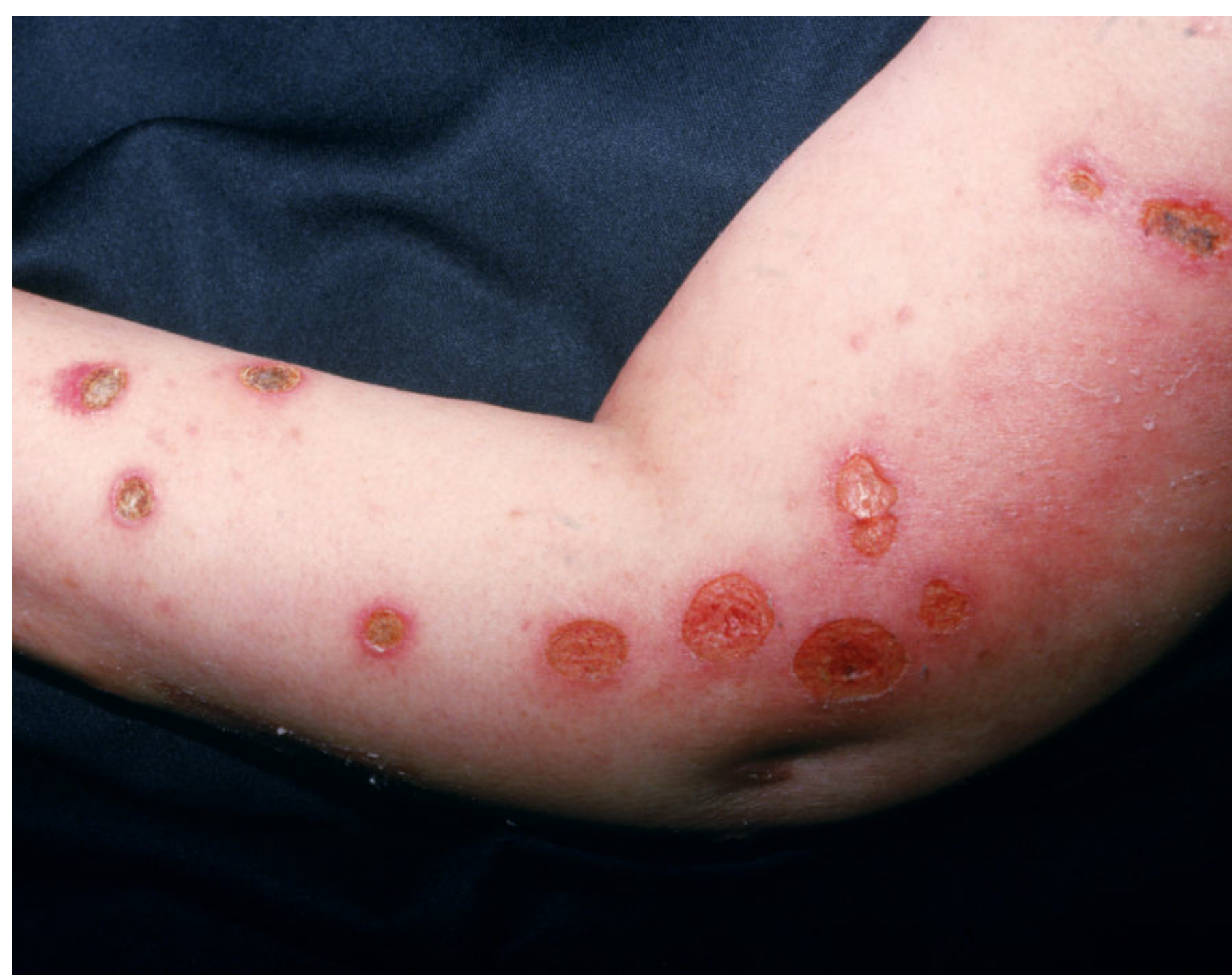Fármacos

Lesiones físicas



Dermatosis artefacta





Dermatosis artefacta