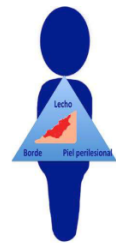


Valoració del llit de la ferida



3. Piel perilesional

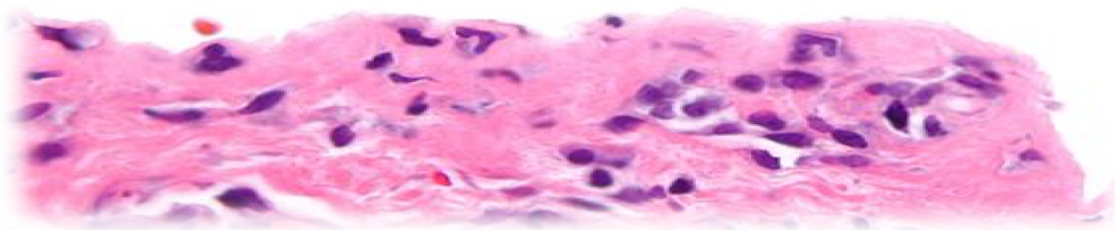
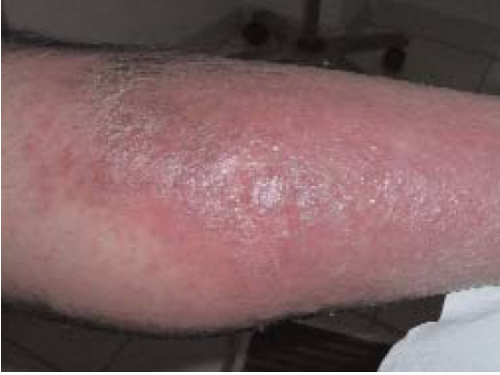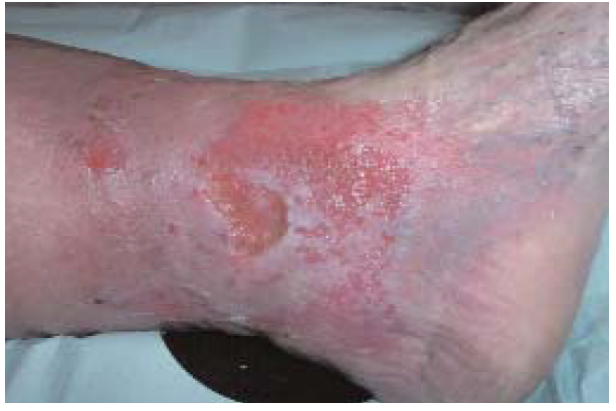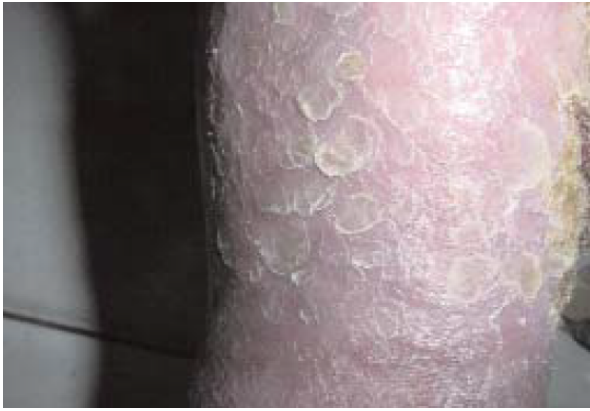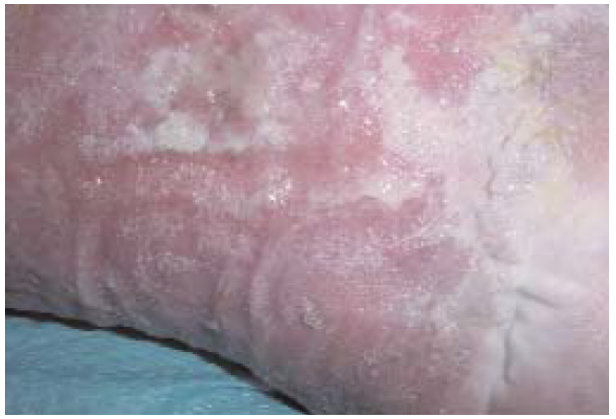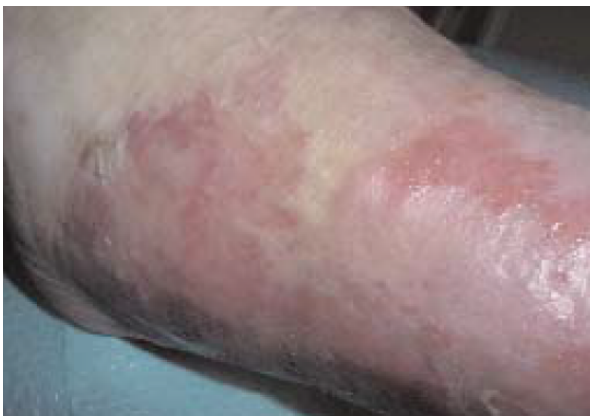- Registrar extensión
- Maceración
- Escoriación
- Piel seca
- Hiperqueratosis
- Callosidad
- Eczema

Control de exudado
Apósitos adhesivos
Hidratación

Hidratación, queratolíticos
(urea, salicílico)

Reevaluar descarga

Alergenos?
Hidratación, corticoides



Valoració del llit de la ferida

¿Cómo diferenciar los esfacelos del biofilm?

Probablemente **biofilm**
↓
Con mayor probabilidad

¿El **material superficial** se puede **retirar** del lecho **fácilmente** y de manera atraumática, con torunda o desbridamiento cortante?

Sí

No

¿Ese **material persiste** a pesar de un adecuado desbridamiento autolítico o enzimático?

Sí

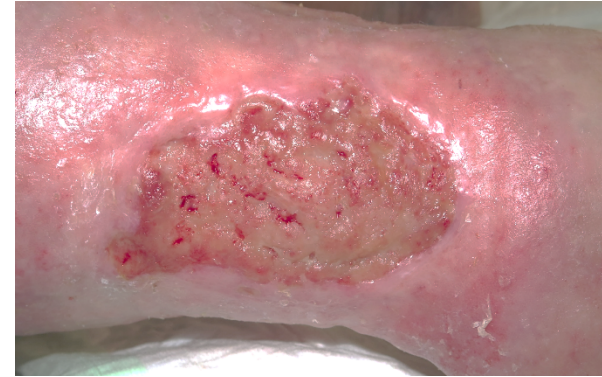
No

¿Este material **se vuelve a formar** en 1-2 días si no se realiza ninguna intervención (lavado, desbridamiento)?

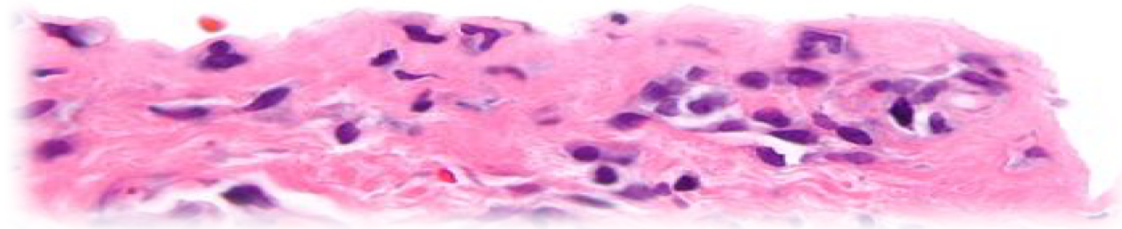
Sí

No

Probablemente **tejido desvitalizado (esfacelos)**



Adaptado de: *Metcalfe DG. A clinical algorithm for wound biofilm identification. J Wound Care. 2014*



Escala de FEDPALLA

Es una eina per valorar les condicions de la pell perilesional.

Ens orienta pel tractament, per la cicatrització del llit de la ferida i epitelització de les vores i poder establir un pronòstic de curació.

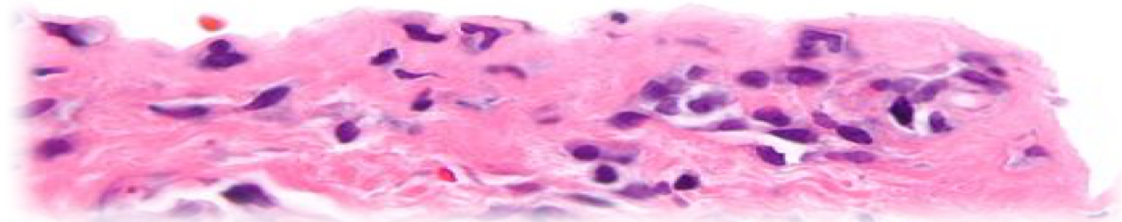
• **Escala:**

TABLA I. ESCALA VALORACION DE LA PIEL PERILESIONAL (FEDPALLA)

HIDRATACIÓN	DERMATITIS	VASCULARIZACIÓN (color de la piel)	BORDES	DEPOSITOS	SUMA TOTAL DE PUNTUACION
5 Piel normal	5 Piel normal	5 Eritema rojo	5 Lisos	5 Escamas	
4 1cm mace-rada	4 Eczema seco	4 Eritema violáceo	4 Inflamados y mamelones	4 Costras	
3 > 1cm macerada	3 Eczema exudativo	3 Negro-azulado-marrón	3 Romos o excavados	3 Hiperqueratosis	
2 Seca	2 Eczema vesiculoso	2 Eritema >2 cm y calor (celulitis)	2 Esclerosados	2 Pústulas seropurulentas	
1 Seca y con esclerosis	1 Eczema con erosión o liquenificado	1 Negro (trombosado)	1 Necrosado	1 Edema, linfedema	

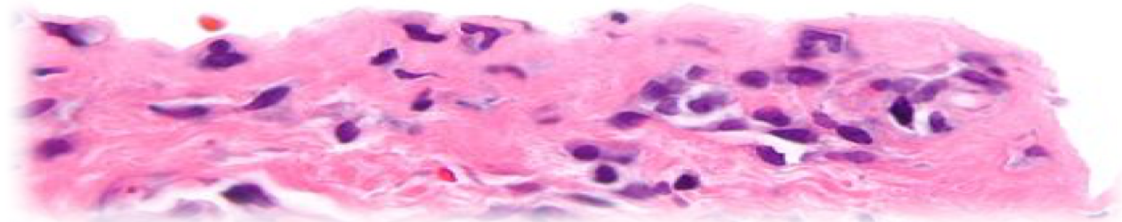
TABLA II. GRADOS Y PRONOSTICO EPITELIZACIÓN

PUNTOS	GRADO	EPITELIZACION
5 – 10	IV	Muy malo
11 – 15	III	Malo
16 –20	II	Bueno
21 - 25	I	Muy bueno

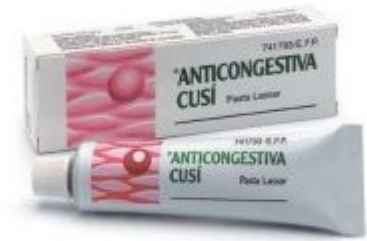
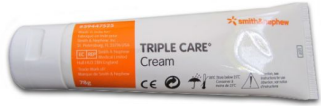
Valoració del llit de la ferida

- La **identificació** de les diferents alteracions de la pell perilesional es fonamental per establir la terapèutica integral més adequada des de l'inici del tractament.
- Les alteracions perilesionals son innates a qualsevol tipus de cures i apòsits, i la majoria de vegades poden presentar-se varis tipus de lesió simultàniament. Aquest fet dificulta escollir el tractament
- Importància en **identificar la lesió** i si es possible **evitar la seva aparició**
- Actualment amb l'arsenal de productes per la teràpia basada en CAH es resolen la majoria d'alteracions fins aconseguir la cicatrització de les lesions
- L'avaluació contínua de l'estat de la pell perilesional ens permet poder escollir el tipus d'apòsit per obtenir millors resultats en l'evolució de la ferida



Valoració del llit de la ferida



Cures de la pell perilesional

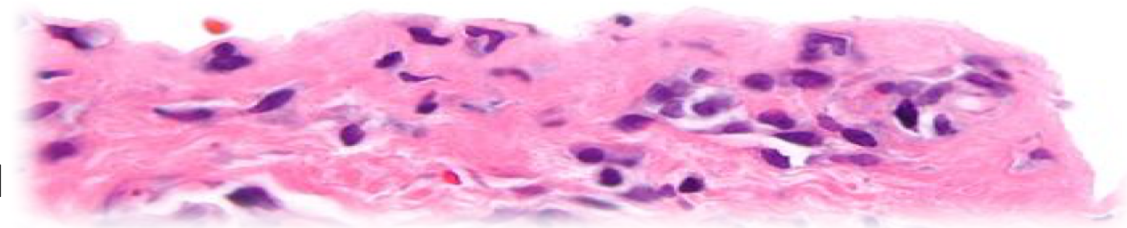
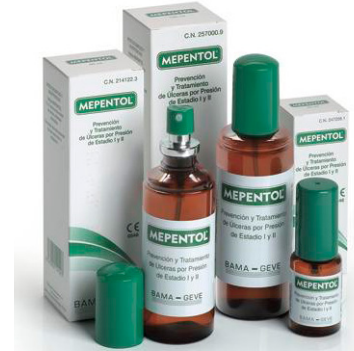
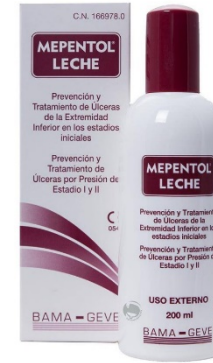Cremes hidratants

AGHO

Òxid de Zinc

Solucions netejadores

Pel·lícules barrera



Valoració del llit de la ferida

Tractament lesions pell perilesional

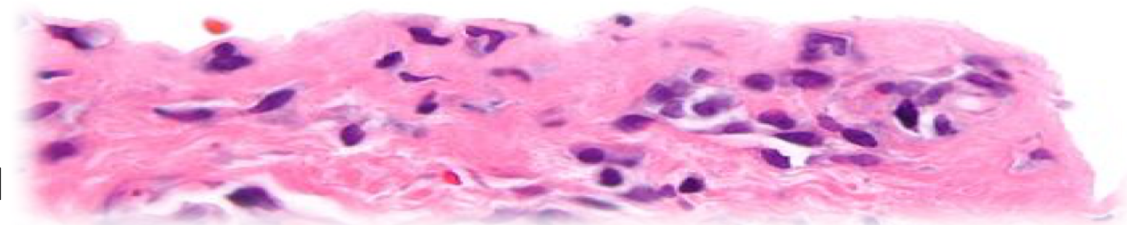
Hidratació	Principio Activo
Piel aspecto normal y elastica	Cremas y lociones hidratantes
1cm macerada	Cremas de óxido de zinc y sulfato de cobre, apósitos de absorción vertical, Co/terpolímero de acrilato + HMDS
> 1cm macerada	Fomentos con soluciones astringente, Co/terpolímero de acrilato + HMDS y apósitos de absorción vertical
Seca y sin pelos	Cremas hidratantes Ácidos Grasos Hiperoxigenados
Seca y con esclerosis	Ácidos Grasos hiperoxigenados

Bordes	Principio Activo
Lisos	Cremas hidratantes o barrera
Inflamados y mamelones	Ácidos Grasos Hiperoxigenados, mamelones toques con Nitrato de plata, si este es crónico biopsia (¿epitelioma)
Romos o excavados	Desbridamiento quirúrgico o con toques con Nitrato de plata
Esclerosados	Desbridamiento quirúrgico o con toques con Nitrato de plata
Necrosado	Hidrogeles, pomadas enzimáticas o desbridamiento quirúrgico

Dermatitis	Principio Activo
Piel normal	Hidratación y cremas barrera
Eczema seco	Pomada de hidrocortisona
Eczema exudativo	Fomentos astringentes y crema de hidrocortisona, apósitos de absorción vertical
Eczema vesiculoso	Fomentos astringentes y crema hidrocortisona, apósitos de absorción vertical
Eczema con erosión o liquenificado	Limpieza con solución salina o antiséptica (clorhexidina 0'2) y pomada de hidrocortisona

Depósitos	Principio Activo
Escamas	Cremas o lociones hidratantes
Costras	Fomentos con aceite de parafina y retirada con pinzas
Hiperqueratosis	Decapado o cremas queratolíticas
Pústulas sero-purulentas	Fomentos antisépticos
Edema (local), Linfedema	Vendaje compresivo y orientado hacia el drenaje linfático. Si es exudativo bajo el vendaje se pondrá fomentos o cremas astringentes Colocación y presión correcta de vendajes

Vascularización (color de la piel)	Principio Activo
Eritema rojo	Ácidos Grasos Hiperoxigenados
Eritema violáceo	Ácidos Grasos Hiperoxigenados /pomadas heparinoides
Eritema >2 cm y calor (celulitis)	Apósitos bactericidas, control infección de la herida (antibioterapia sistémica)
Negro-azulado-marrón	Cremas heparinoides Hidrogeles, pomadas enzimáticas
Negro (trombosado)	Pomadas enzimáticas, Hidrogeles o desbridamiento quirúrgico



I JORNADA COMPARTIDA de l' AISBE sobre FERIDES CRÒNIQUES de pell

#feridescròniquespell

24|11|2017



INFORMACIÓ DE CONTACTE:

Carme Minguillón Cebrián
Infermera Hospitalització
Hospital Plató
carne.minguillon@hospitalplato.com