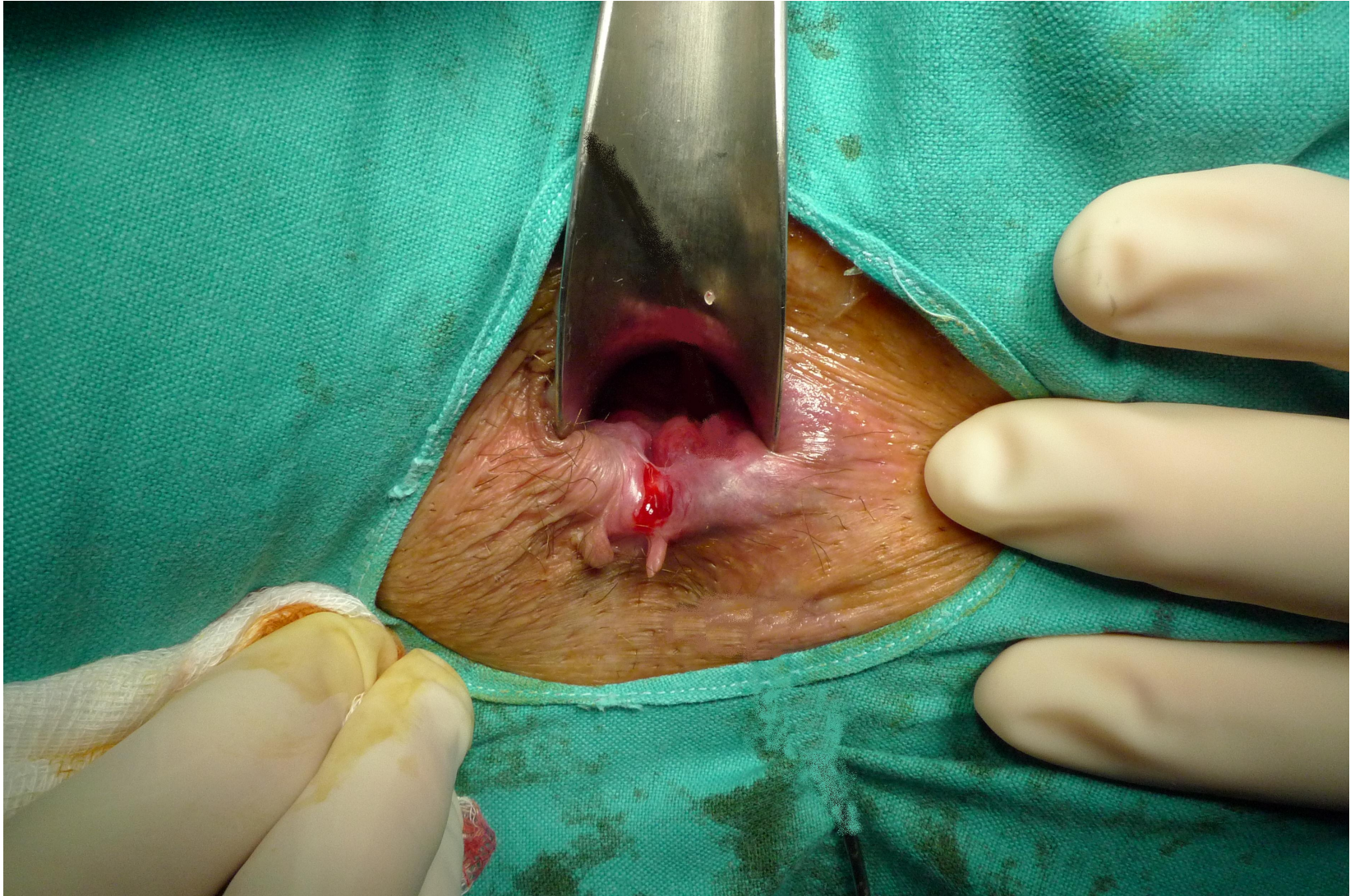
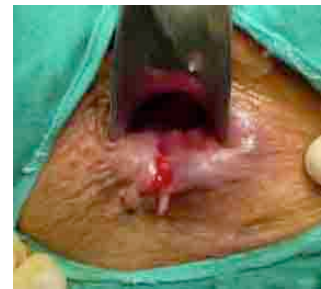

FISURA ANAL





¿Qué es?
¿De que hablamos?





Desgarro longitudinal en la porción mas distal del canal anal

- Localización

90 – 98% Línea media posterior

12% Línea media anterior





Incidencia: Por igual en ambos sexos

Frecuencia: + frecuente en la edad media de la vida

Es la causa mas frecuente de sangrado anal en los niños

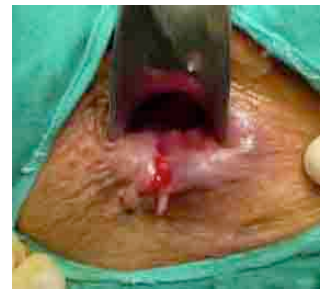



¿Origen?

Desconocido

Probablemente relacionado con un traumatismo agudo del canal anal durante la defecación (heces duras), y o **aumento** de la presión en el canal anal

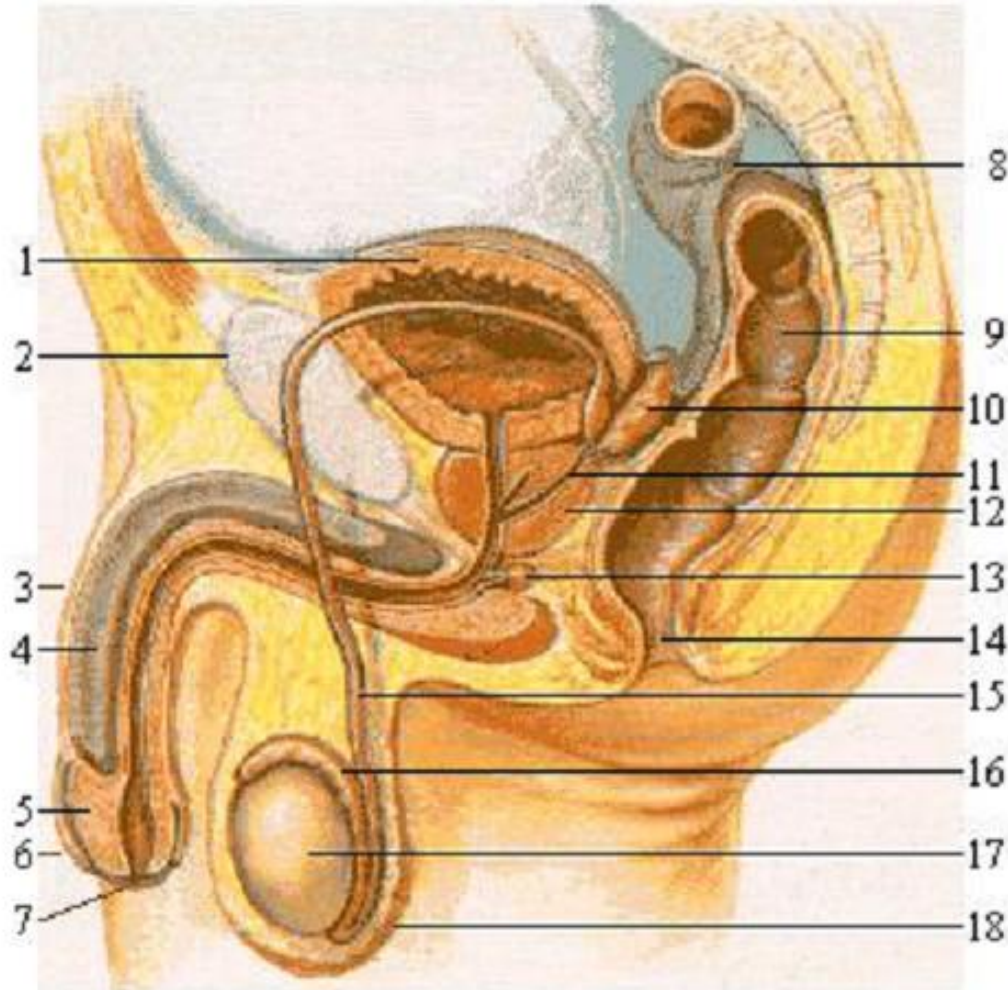




¿Por que de la localización?

La vascularización de la región del rafe medio al parecer es menor, lo que hace más vulnerables los tejidos a la dilatación anal





Además existe una disposición anatómica que al parecer influye provocando un traumatismo en la zona posterior anal





¿Qué pasa cuando existe esta lesión
en la mucosa anal?

50% se autolimita y cura

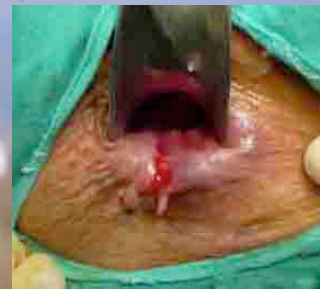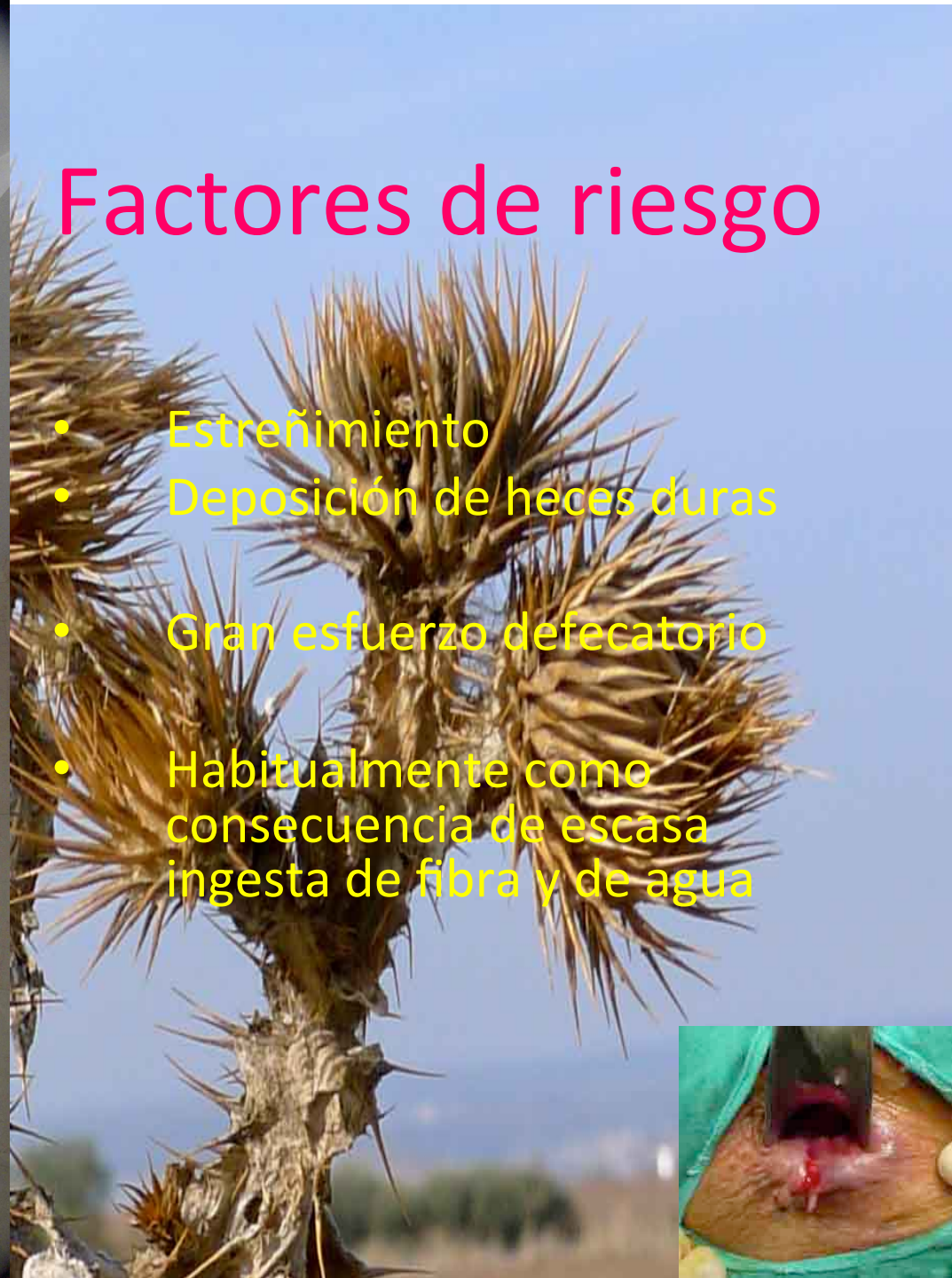50% no curan y precisan tratamiento





Factores de riesgo

- Estreñimiento
- Deposición de heces duras
- Gran esfuerzo defecatorio
- Habitualmente como consecuencia de escasa ingesta de fibra y de agua





¿Múltiples fisuras?

Descartar patologías como:

1. Enfermedad inflamatoria del colon
2. Tuberculosis
3. Sífilis
4. Relación sexual anal
5. Síndrome de inmunodeficiencia. Etc.





Clasificación

- **Agudas:** Exploración: Desgarro superficial con bordes limpio
- **Crónicas:** Exploración: El desgarro permite la visualización del esfínter interno
- **Crónicas agudizadas**

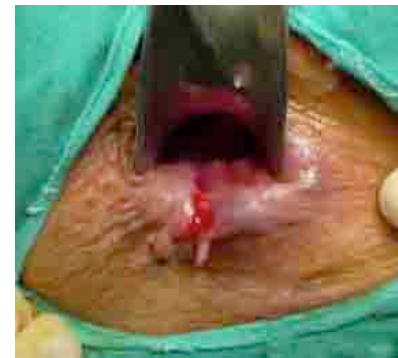



Habitualmente se acompañan de un nódulo indurado y doloroso al que se le llama “pólipo centinela”

Se debe al proceso inflamatorio y a un intento fallido de regeneración de la lesión

Cuando llegan los pacientes a la consulta con el diagnóstico de hemorroides un 63% corresponde a un “pólipo centinela”





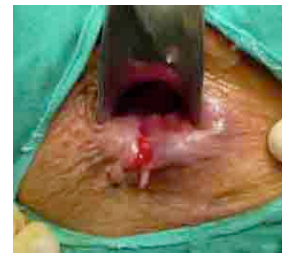Diagnóstico

Clínico • Proctalgia Intensa

Lacerante

Mantenida desde minutos hasta horas,
sobre todo después de defecar

- **Rectorragia** Sangre roja, brillante y escasa
- Prurito, escozor, sensación de cierre anal, secreción mucopurulenta



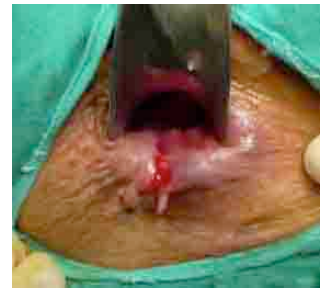

Diagnóstico

Inspección ¡¡Muy cuidadosa!!

Siempre maniobra de Valsalva

Nunca anoscopia ni rectoscopia



Diagnóstico diferencial con hemorroides

- Rectorragia (riega la deposición)
- Manchado de papel con sangre



- Prolapso
- Prurito
- Disconfort
- Escape mucoso

• Si existe **dolor**

- Trombosis hemorroidal (Dolor)
- Absceso perianal
- **Fisura anal**





Tratamiento

50% curan solas

Médico: Ineficaz la mayoría de las veces

Todos los tratamientos buscan

1. Disminuir o eliminar los factores de riesgo :
 - Estreñimiento
 - Heces duras
 - Esfuerzo defecatorio



¿Cómo?

- Ingesta de fibra y agua (Salvado, plántago ovata, lactulosa)
- Disminución de la contractura esfinteriana

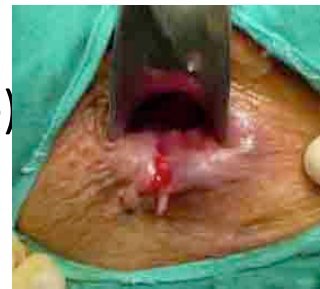Baños de asiento con agua tibia 38ª

No papel higiénico

Analgésicos

Pomadas antiinflamatorias, anestésicas (poca efectivas, efecto placebo)

Duración un par de semanas, **no más**





¡Mala evolución!

Tratamiento médico Liberadores de óxido nítrico:

Crema Dinitrato de Isosorbide al 1% ó 2% 5/día (Isoket, Nitroderm)

Pomada Nitroglicerina al 0,2%;0,3% 2/día

Rectogesic pomada 2/día (trinitrato de glicerilo, existe el preparado en el mercado,)

(Provoca cefaleas transitorias en un 19 a 44% de pacientes)*

Calcioantagonistas (Bloqueadores del canal del

calcio): Nifedipino crema 2% (Adalat®)

Diltiazem crema

Toxina botulínica (no está aceptada en España para el tratamiento de fisura anal)





¡¡Persistencia de fisura!!

6 semanas

¡¡CIRUGIA!!

Fisurectomía acompañada o no de esfinterotomía, (laxitud esfínter)

- Recidiva

Nueva fisurectomía y esfinterotomía o anomucoplastia

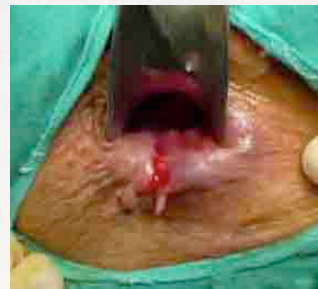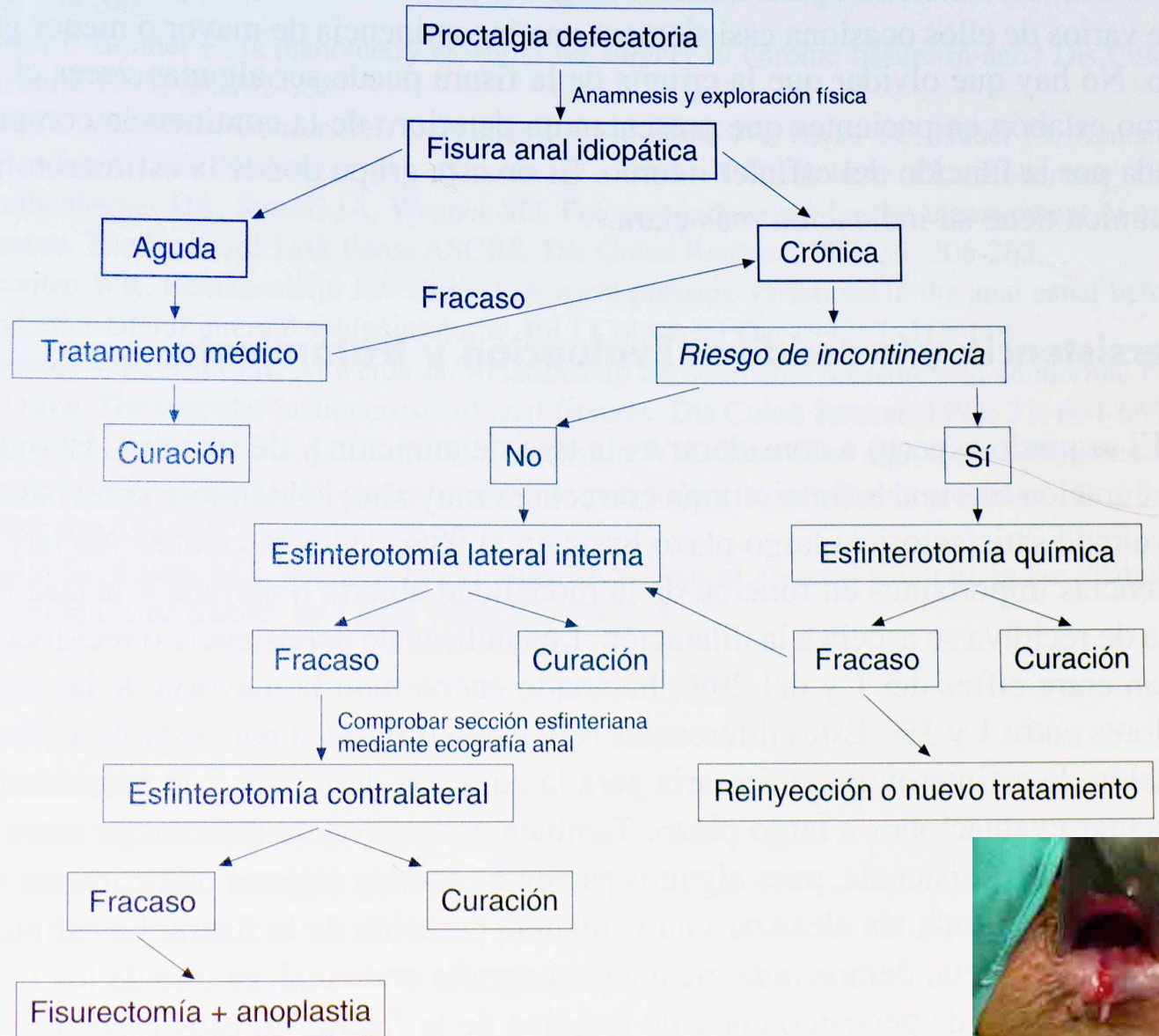




Que hacer si se
sospecha
posibilidad de
incontinencia

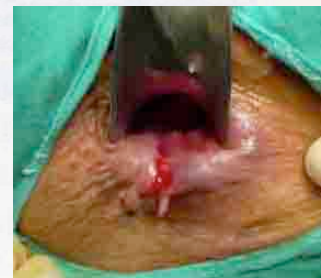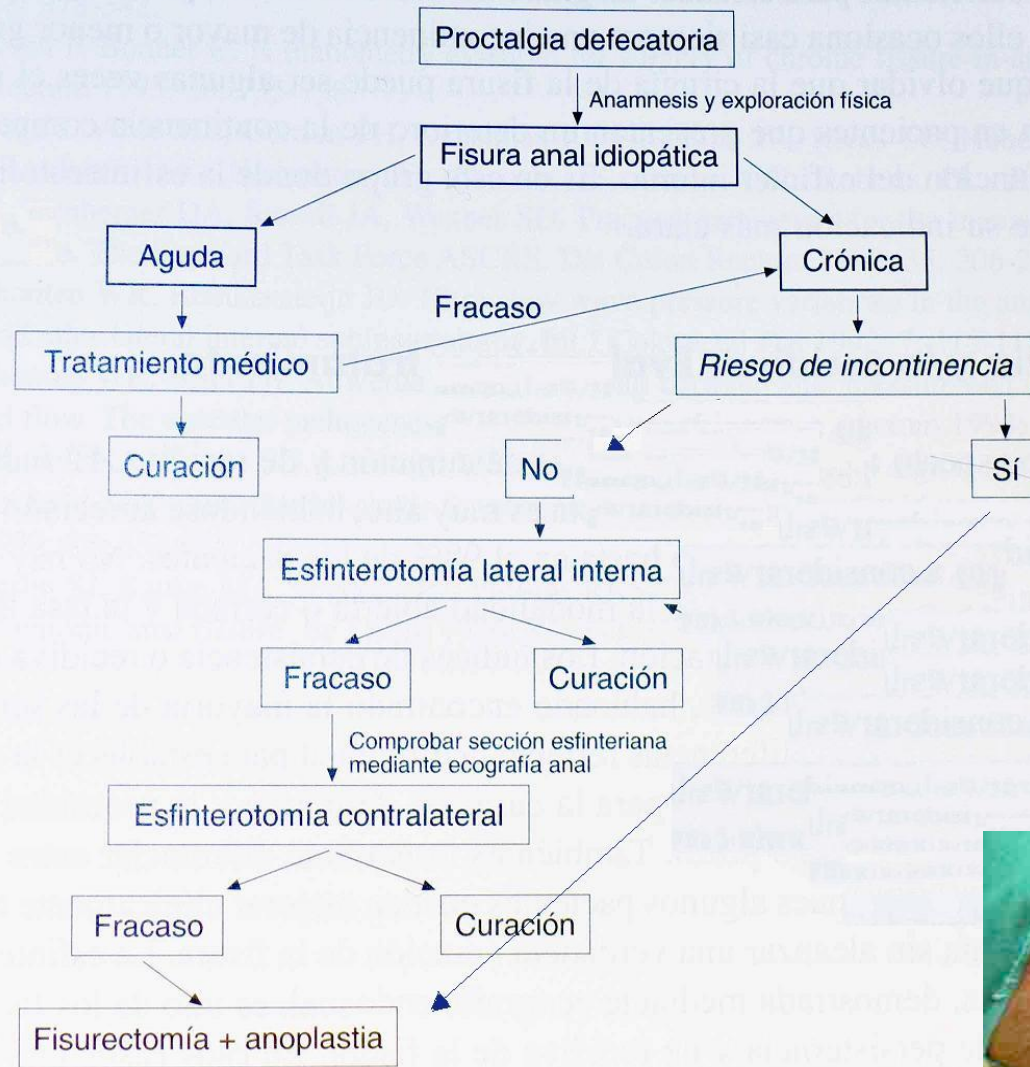


Algoritmo terapéutico



Hospital Sagrat Cor

Algoritmo terapéutico



¡¡Muchas gracias!!





DILTIAZEM 2% GEL TÓPICO

COMPOSICIÓN POR 100 ml

Diltiazem 2 g

Excipientes: propilenglicol, hidroxietilcelulosa y agua conservans c.s.p. 100 ml.

INDICACIÓN

Tratamiento tópico de las fisuras anales.

POSOLÓGIA Y FORMA DE ADMINISTRACIÓN

Poner aproximadamente 2 – 3 cm del gel, cada 8 horas, sobre el dedo índice y aplicarlo en el ano masajeando la zona alrededor del margen anal, sin introducirlo en su interior.

La duración del tratamiento será, en principio, de 2 meses.

EFFECTOS ADVERSOS

Puede aparecer escozor en la zona de aplicación.

CONTRAINDICACIONES Y PRECAUCIONES.

Está contraindicado en caso de hipersensibilidad al diltiazem y en pacientes con alteraciones cardíacas graves no controladas.

No existen datos sobre su utilización durante el embarazo y la lactancia, por lo que no se recomienda su aplicación en estos periodos.

CONSERVACIÓN

Mantenga este medicamento a temperatura ambiente (inferior a 25 °C) y protegido de la humedad.

CADUCIDAD

Este preparado no puede administrarse después de la fecha de caducidad indicada en el envase.

