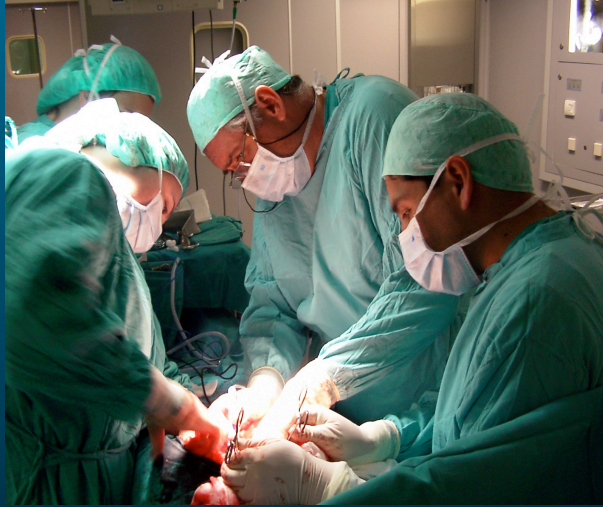

Barcelona, 31 maig de 2012 – CAPIO HOSPITAL UNIVERSITARI SAGRAT COR

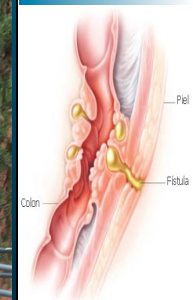


II Jornada d'Atenció Compartida en Cirurgia General

Patologia anal: Millora de l'atenció i la coordinació entre atenció primària i cirurgia general

 Capiro Hospital Universitari Sagrat Cor

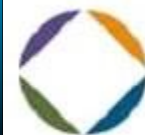Fístula perianal



Dr. Guerson Benarroch
HOSPITAL CLINIC

Dra. Pilar Arrabal
CAPSE-LES CORTS

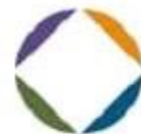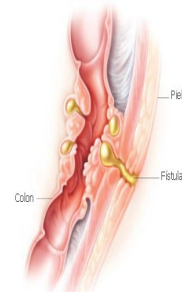
II Jornada d'Atenció Compartida en Cirurgia General
Patologia anal: Millora de l'atenció i la coordinació entre atenció primària i cirurgia general.
AIS BARCELONA ESQUERRA



CAS CLINIC

Pacient dona, de 35 anys que consulta per dolor perianal de 2 dies d'evolució.

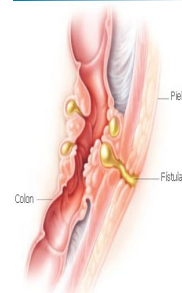
- ✓ Refereix un increment del dolor amb les deposicions i també un empitjorament amb la sedestació.
- ✓ Nota una tumoració a nivell perianal.
- ✓ Explica una sensació de distèmia durant la nit (no termometrada).



CAS CLINIC

Antecedents patològics:

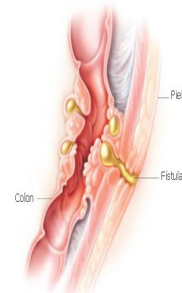
- Asma extrínseca en tractament ocasional amb salbutamol i en alguna crisi ha requerit corticoides orals.
- Prolapse hemorroidal durant la gestació i el postpart fa 1 any.



CAS CLINIC

Exploració:

- ✓ Petit pòlip a les 12h en posició de talla. (la pacient refereix que li va quedar després de l'embarç).
- ✓ Tumefacció i dolor a nivell perianal (a les 3h en posició de talla) , sense apreciar drenatge extern.
- ✓ Tacte rectal: Dolor i abombament que concorda amb la zona externa inflamatoria. Sortida d'exudat purulent al retirar el guant.

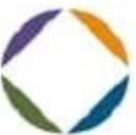
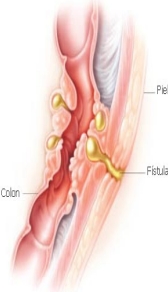
CAS CLINIC

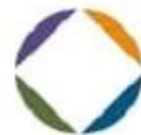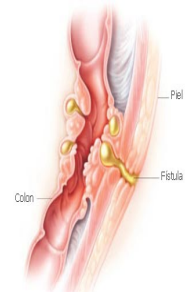
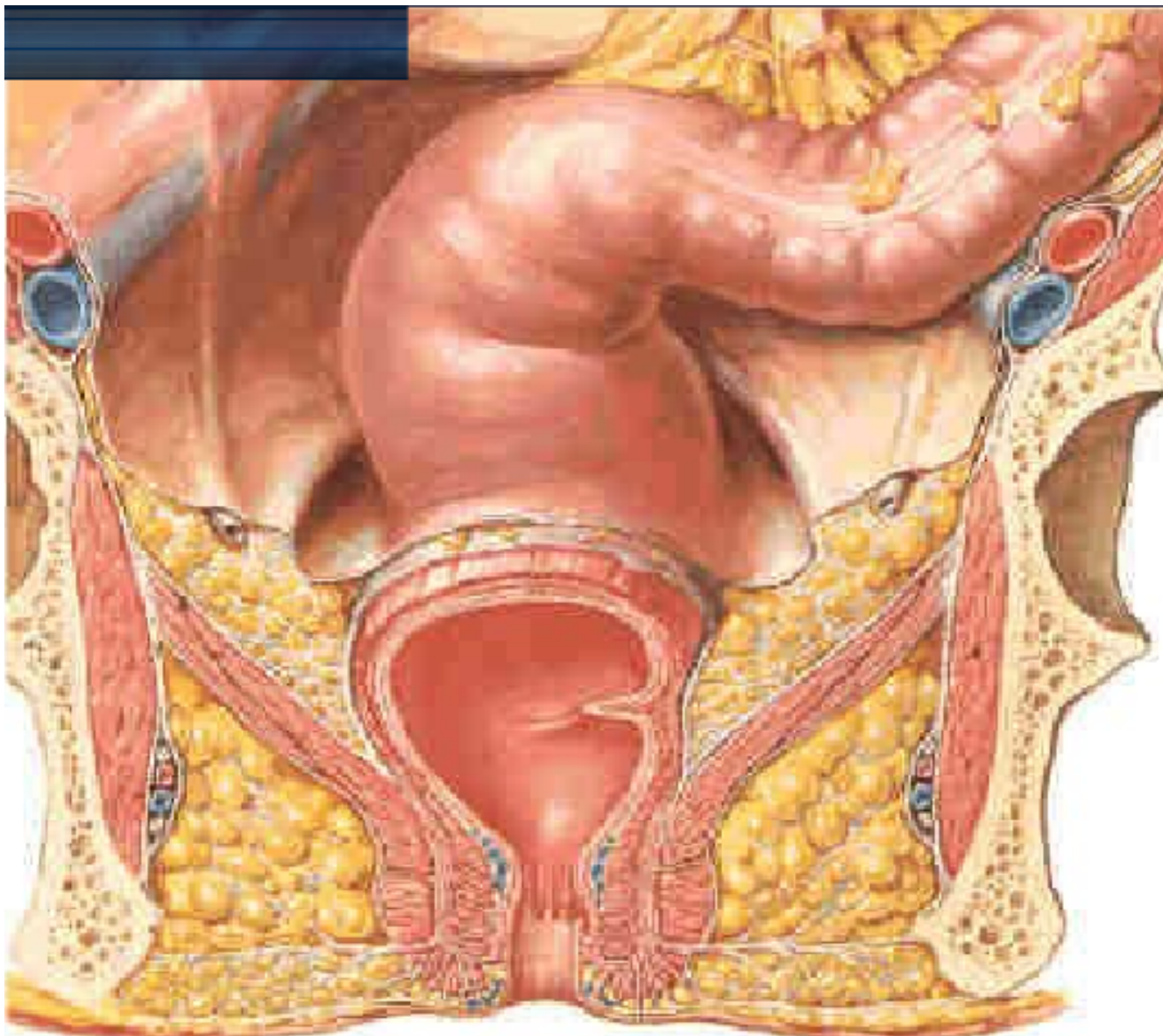
***Diagnòstic:* Abscès perianal**

Tractament:

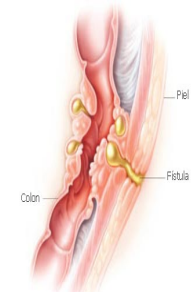
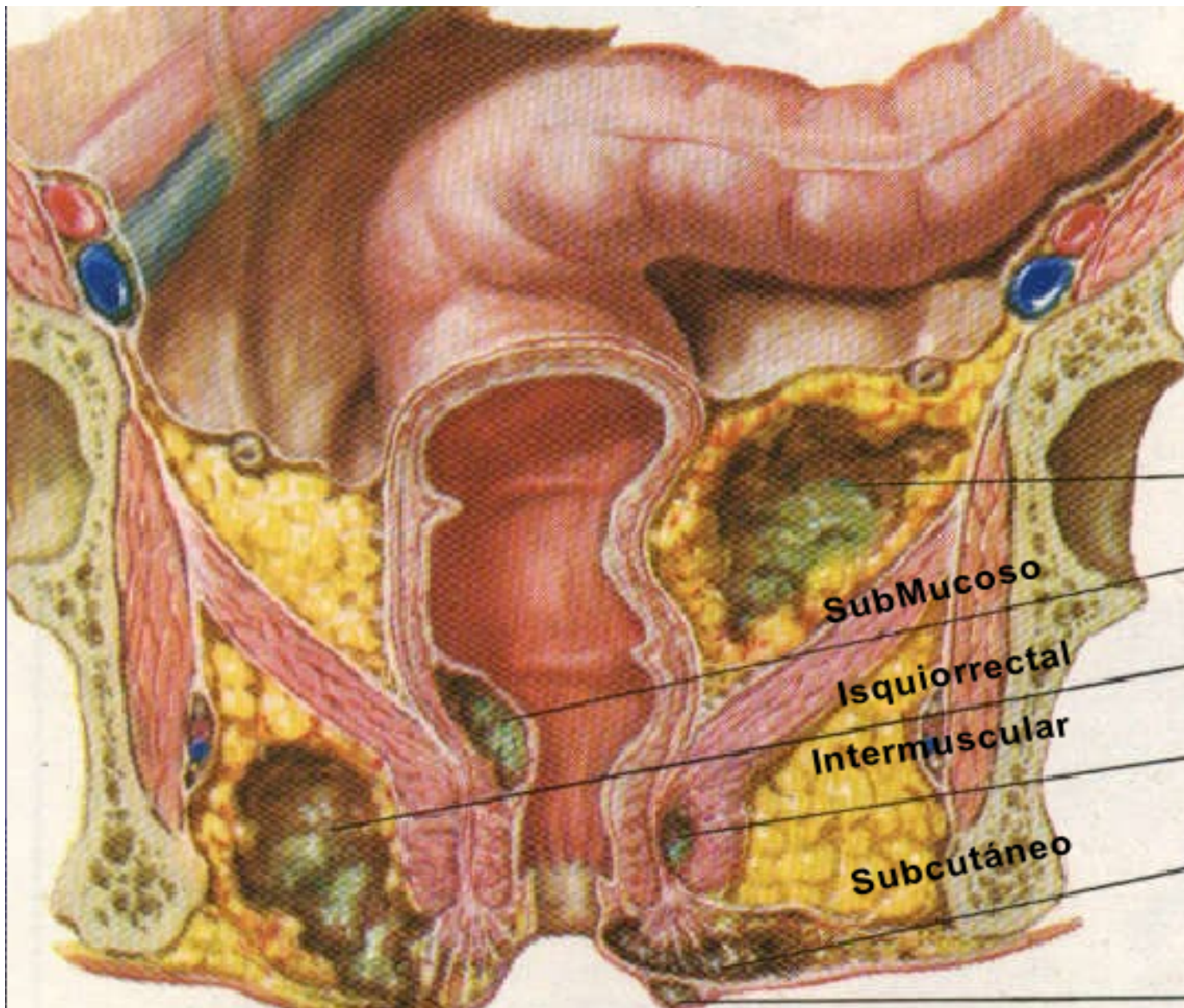
- ✓ Analgesic pel dolor / Antibiòtic.
- ✓ Derivació a l'hospital de referència per desbridament quirúrgic.



A N A T O M I A

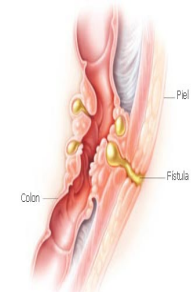


LOCALITZACIÓ





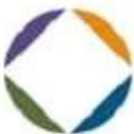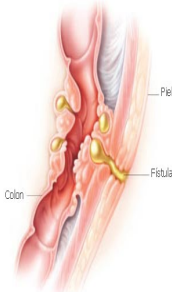**AL CAP DE
DOS MESOS**

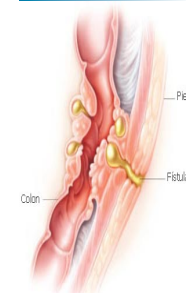
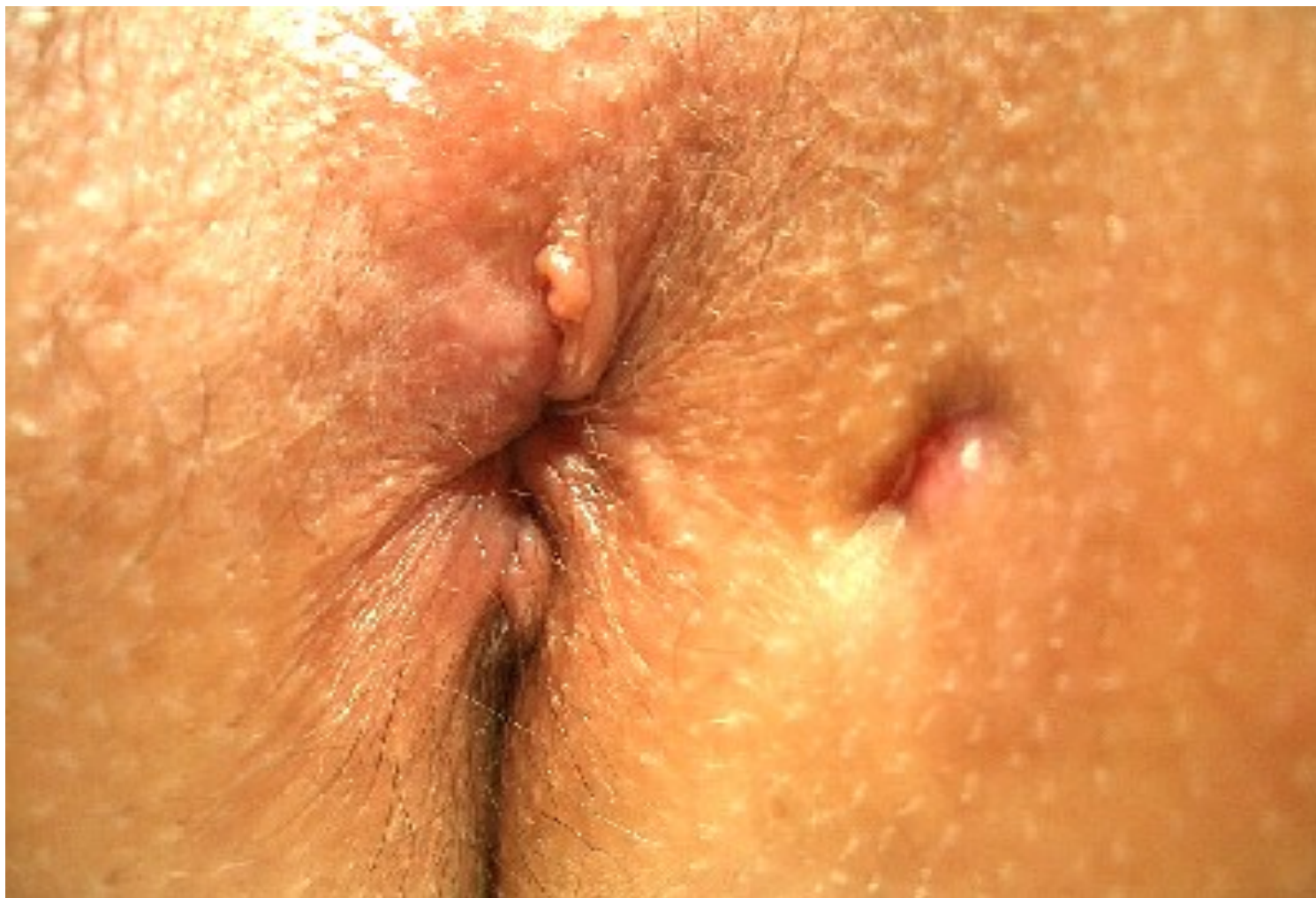
CAS CLINIC

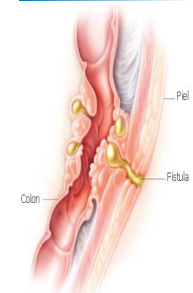
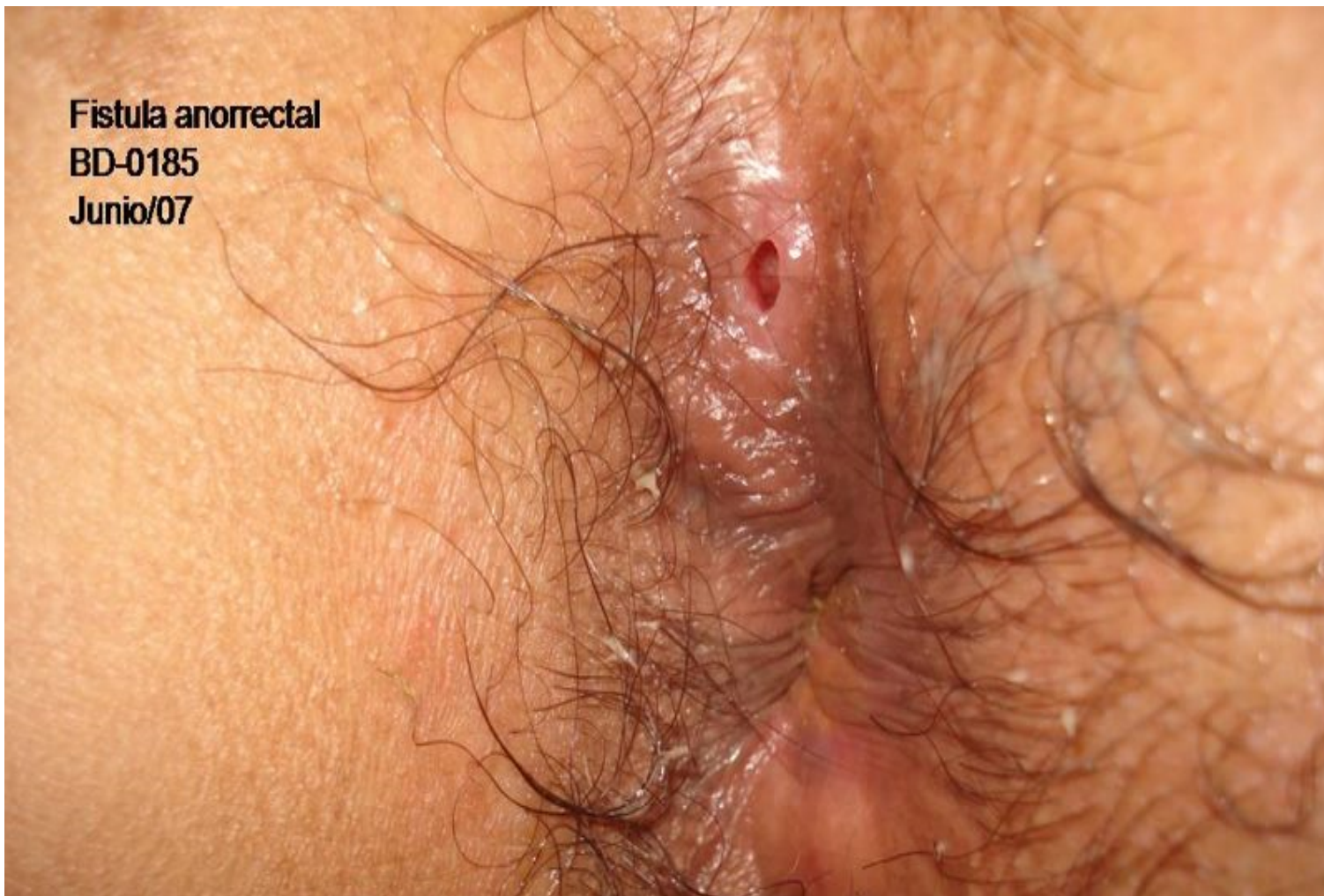Reconsulta:

- ✓ Explica que es va confirmar el diagnòstic i li van desbridar d'urgències amb anestèsia general.
- ✓ Posteriorment la van citar per fer unes cures fins que van retirar un drenatge.
- ✓ Des de llavors, li ha quedat un petit orifici, per on surt un líquid sero-purulent, que li molesta i que sobretot, si es tanca li torna a apareixer dolor com quan va tenir l'abscess.

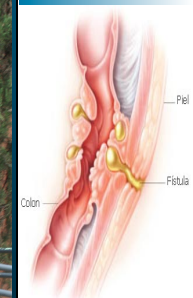




Fistula anorrectal
BD-0185
Junio/07



Fístula perianal



Dr. Guerson Benarroch
HOSPITAL CLINIC

Dra. Pilar Arrabal
CAPSE-LES CORTS

II Jornada d'Atenció Compartida en Cirurgia General
Patologia anal: Millora de l'atenció i la coordinació entre atenció primària i cirurgia general.
AIS BARCELONA ESQUERRA



Abceso / Fístula perianal

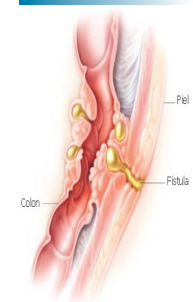
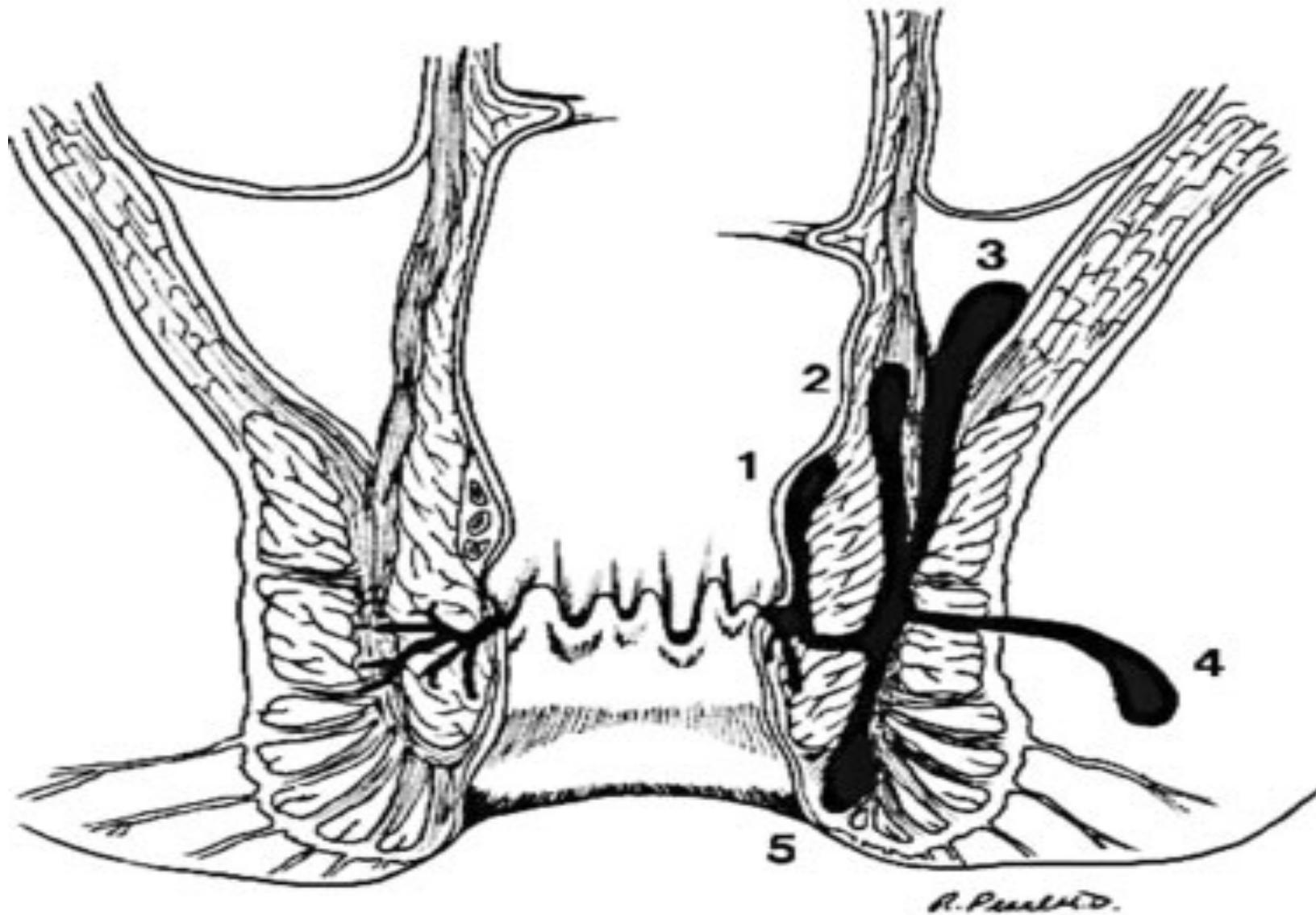
Infección anorrectal aguda/crónica

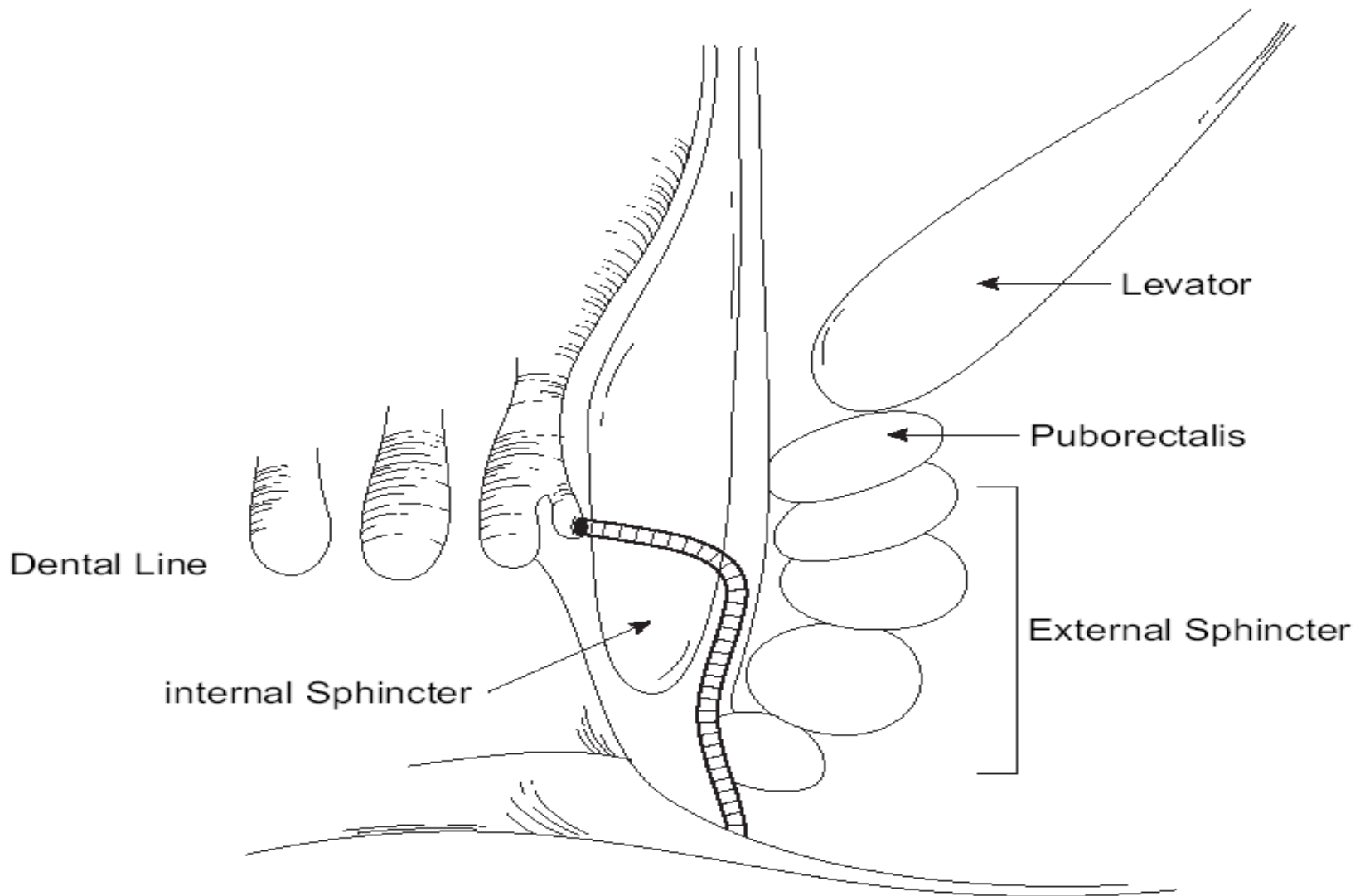
Criptoglandular / Enfermedad
inflamatoria

35-50% Fístula

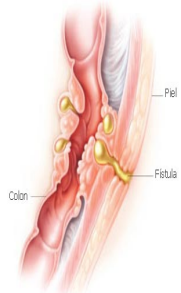
Varones / Mujeres 2/1

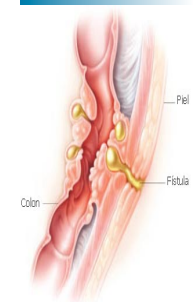
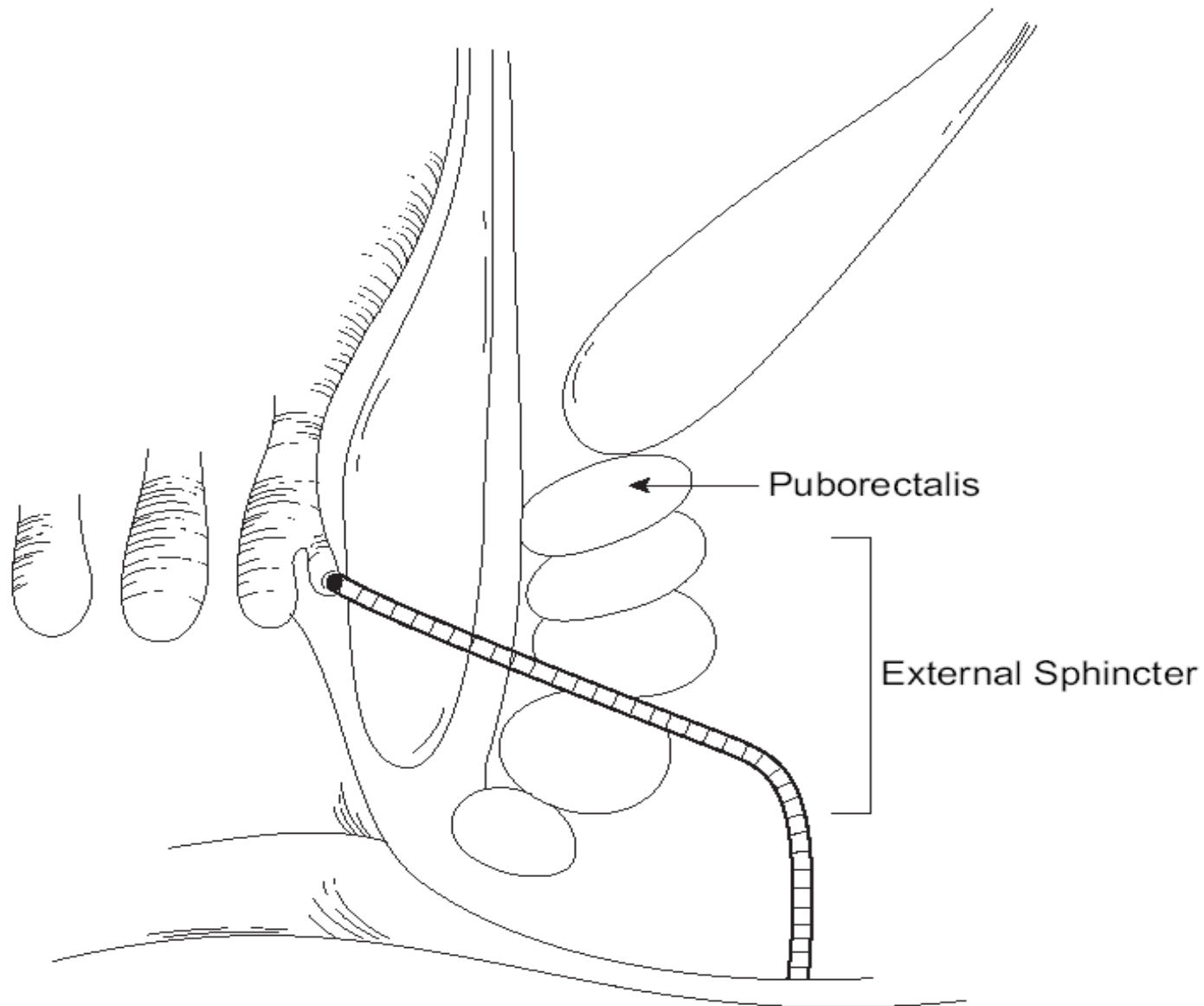






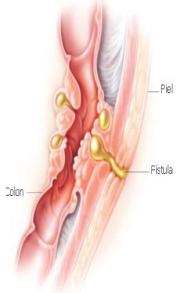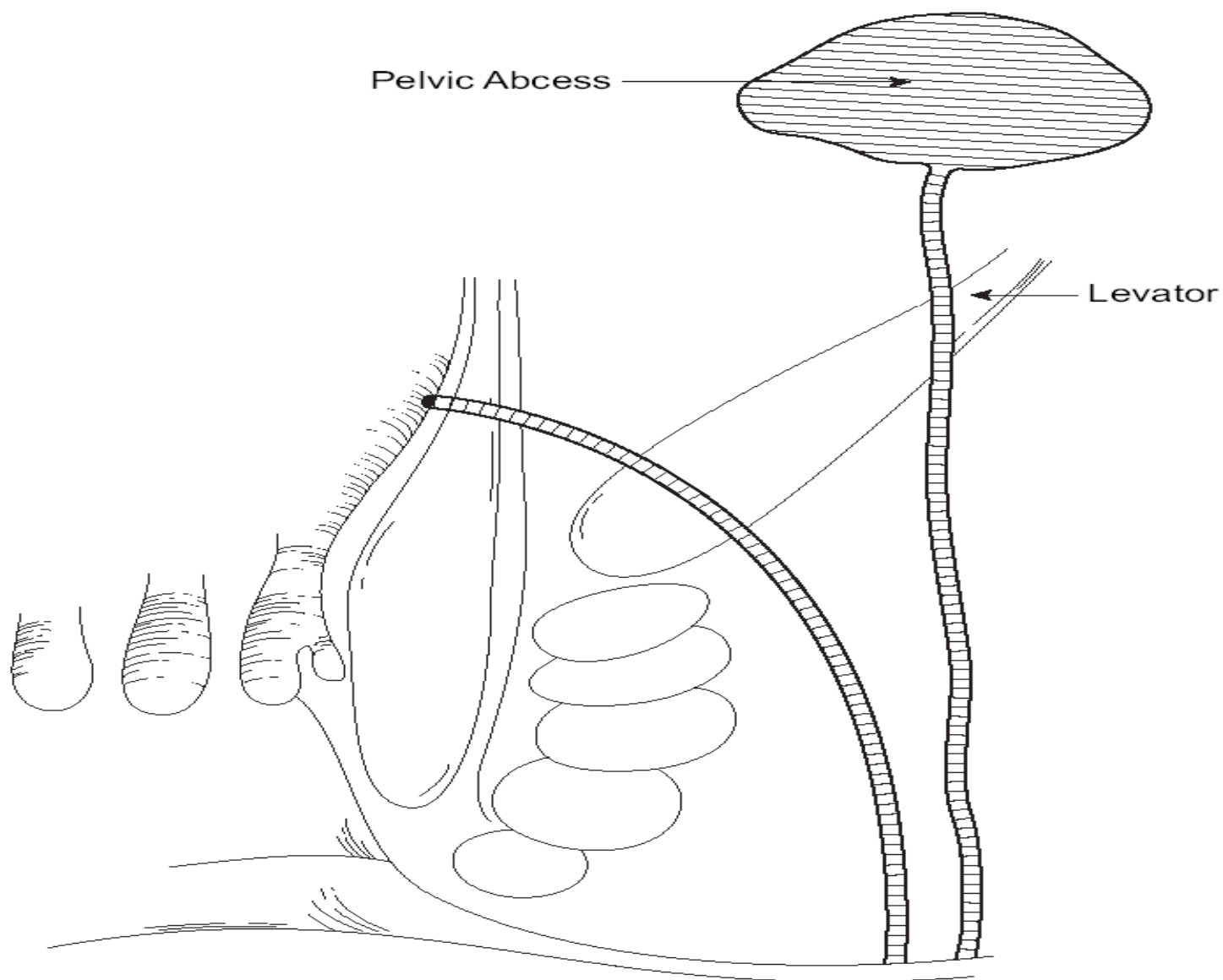
Fístula Interesfinteriana



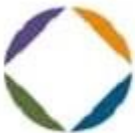

Fístula Transesfinteriana





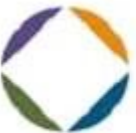Fístula Extraesfinteriana



Abceso / Fístula perianal

Tratamiento

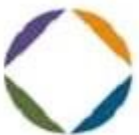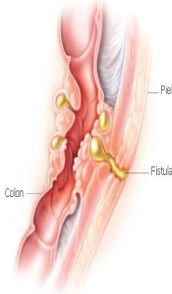- Sección esfinteriana (fistulotomía)
- Sin sección esfinteriana



Abceso / Fístula perianal

Tratamiento

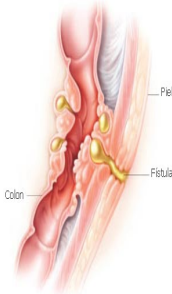- **Fistulotomía con esfinterotomía**
 - esfinterotomía ext. parcial
 - fistulotomía por etapas
 - cutting seton
 - chemical seton

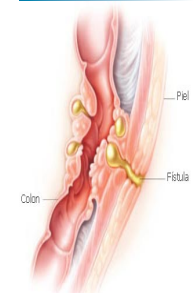
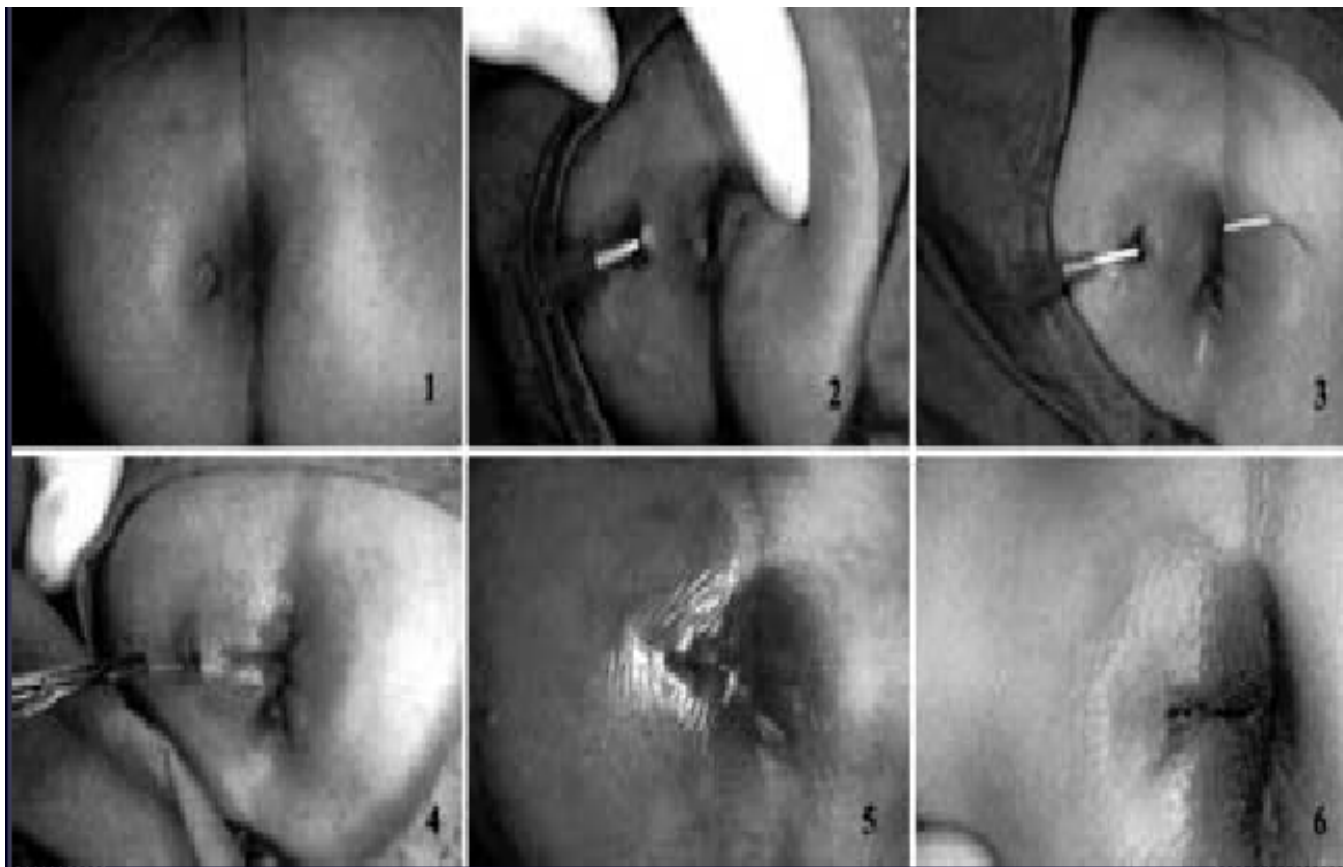

Abceso / Fístula perianal

Tratamiento

- **Fistulotomía sin esfinterotomía**
 - seton
 - colas sellantes
 - plug
 - flap rectal
 - flap cutaneo
 - LITF





SECCION PARCIAL ESFINTERIANA

