

Diagnòstic precoç del càncer cutani prevenció secundària

Josep Malvehy

Director de la Unitat de Melanoma

Servei de Dermatologia

Hospital Clínic de Barcelona

Educació de la població
Diagnòstic precoç
Tractament



Diagnòstic precoç ??



Diagnòstic clínic “clàssic” de MM

- Regla de l' ABCD E

Assymmetry

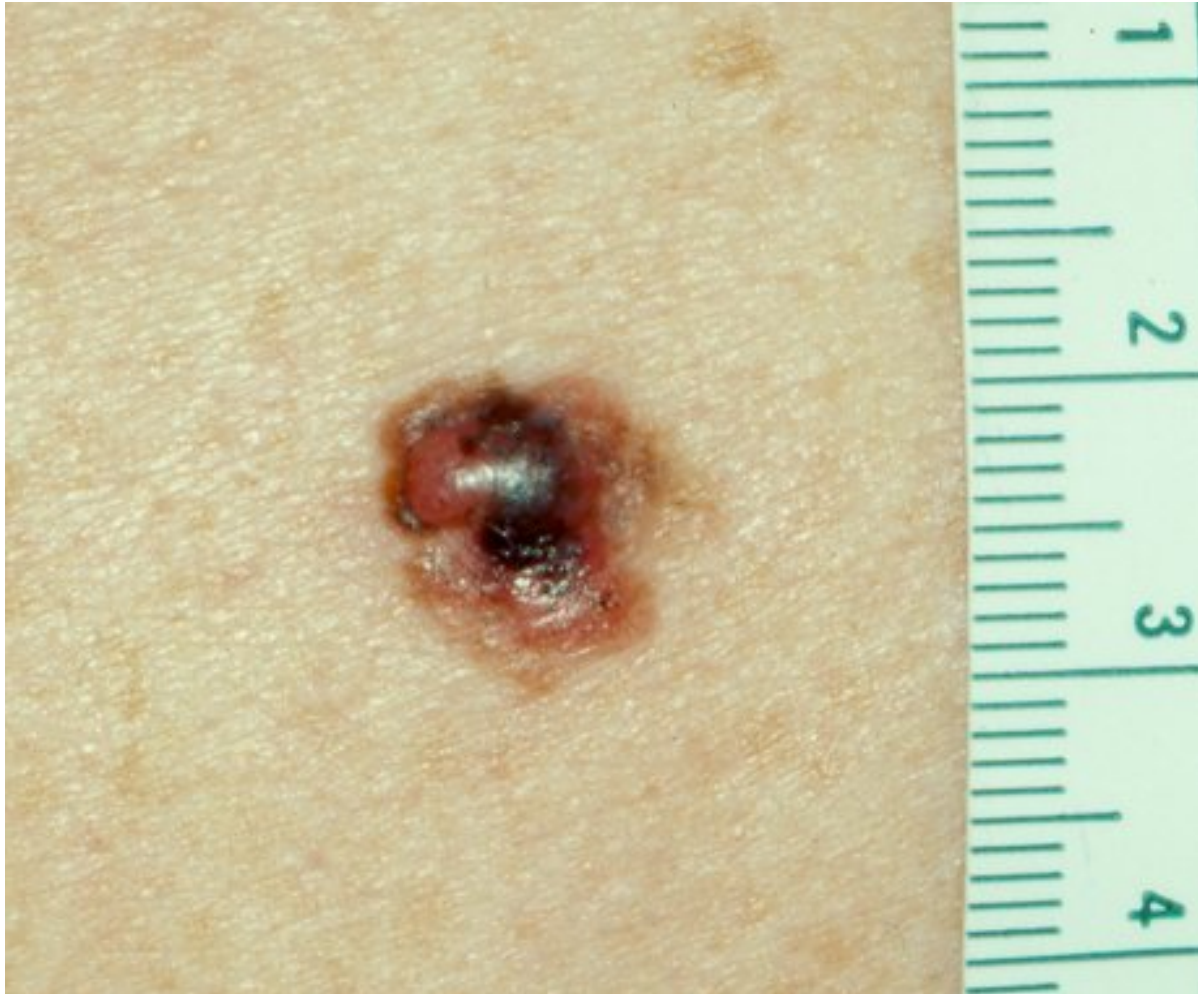Borders

Colors

Diameter

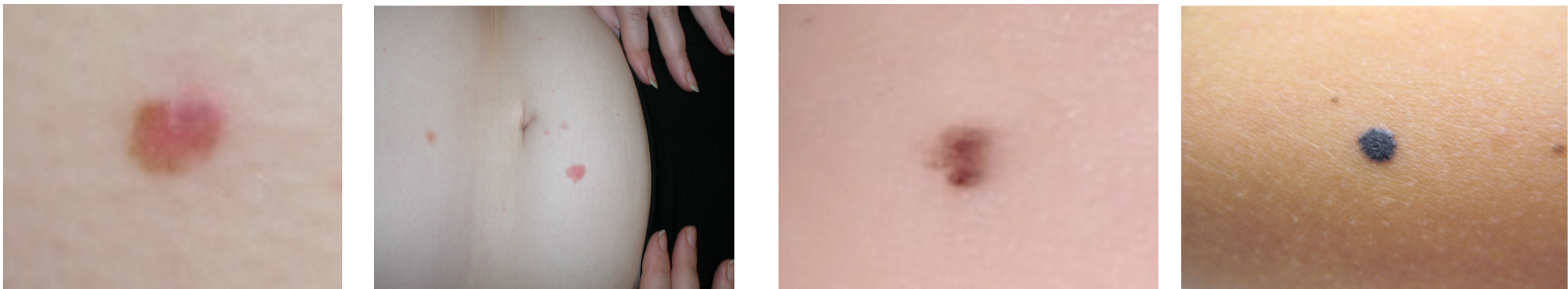
Evolution

ABCD E



Modern diagnostic tools for early detection of melanoma

“Diagnosing melanoma by simple visual examination with the ABCD rule is incorrect in almost 1 out of every 3 melanoma diagnoses”

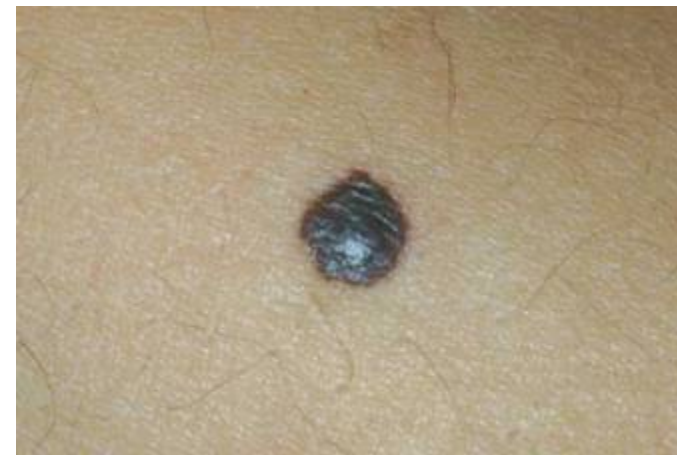
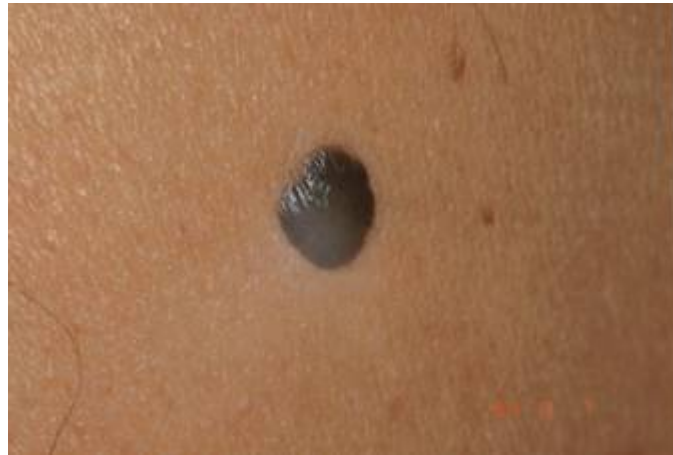
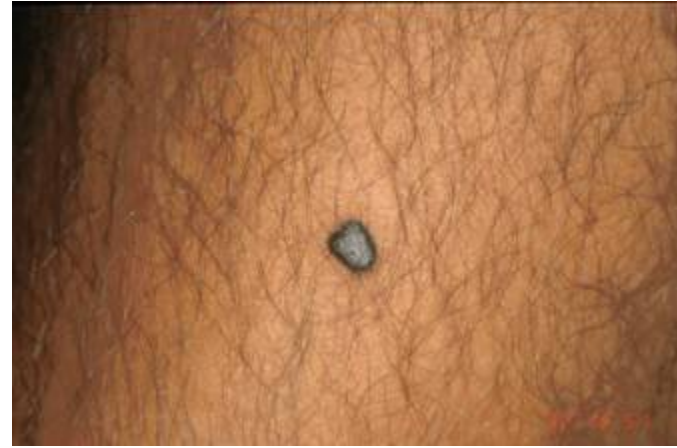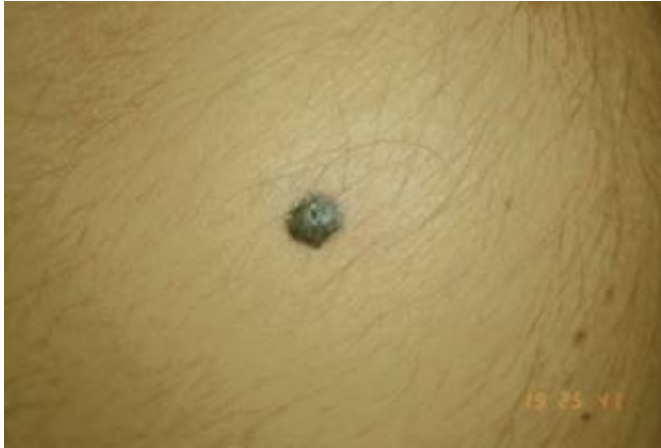Wolf IH, Smolle J, Soyer HP, Kerl H. Sensitivity in the clinical diagnosis of malignant melanoma. *Melanoma Res* 1998; 8: 425-9.

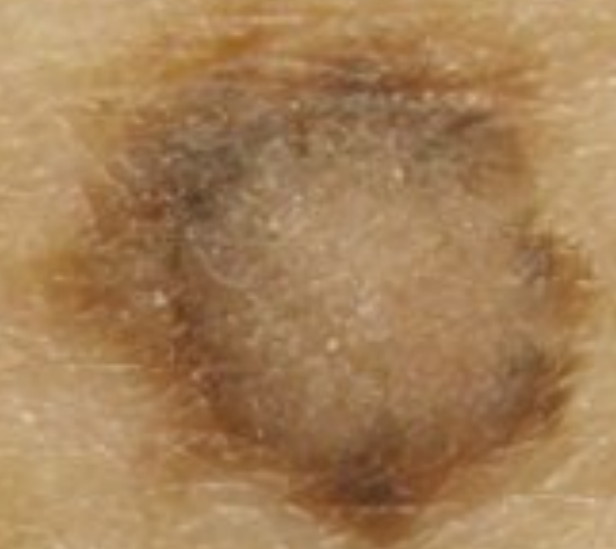Curley RK, Cook MG, Follow field ME, Marsden RA. Accuracy in clinically evaluating pigmented lesions. *BMJ* 1989; 299: 16-8.

Kittler H, Pehamberger H, Wolff K, Binder M. Diagnostic accuracy of dermoscopy. *Lancet Oncol* 2002; 3: 159-65.

ABCD E

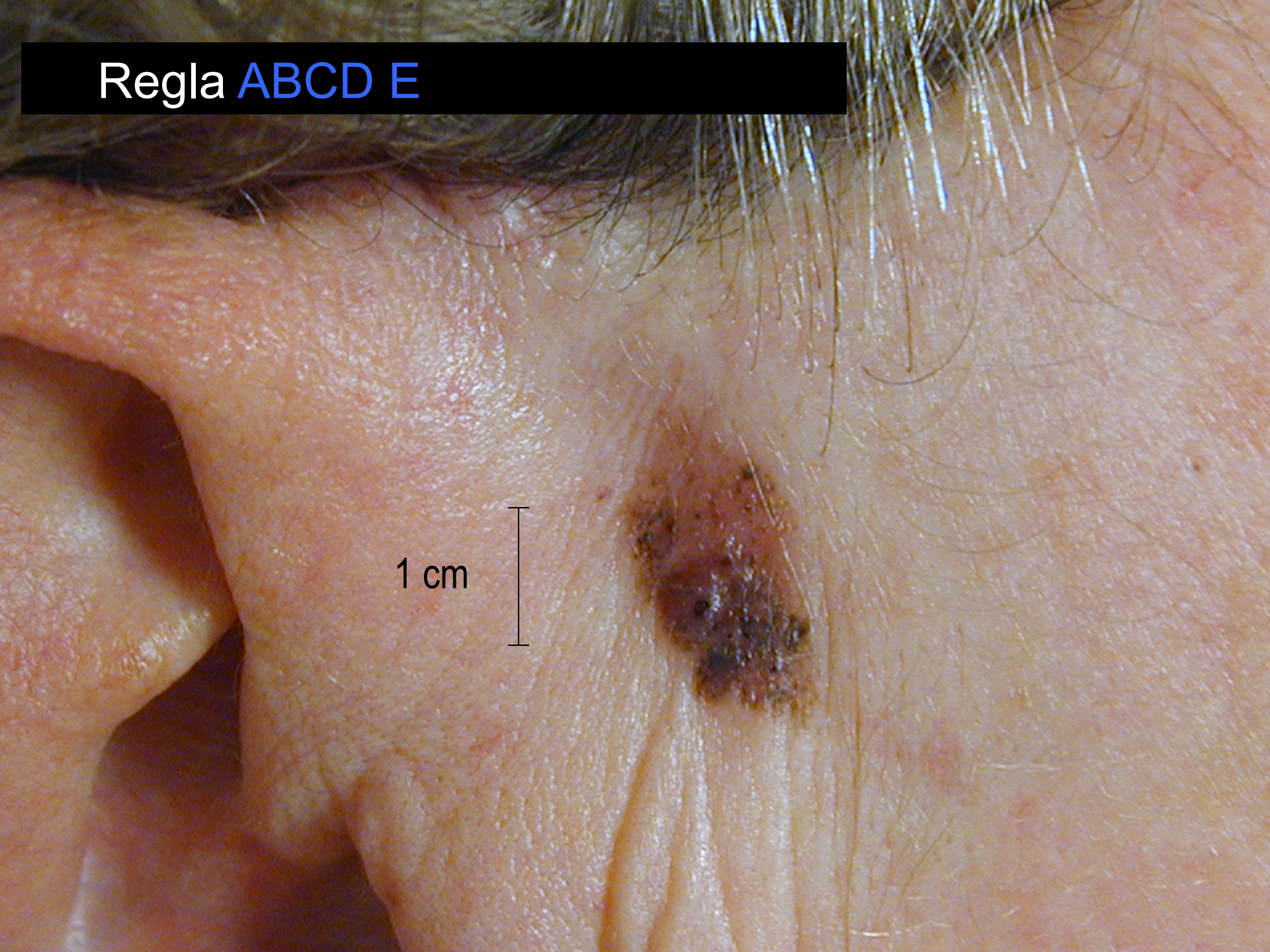

Regla ABCD E



5 mm

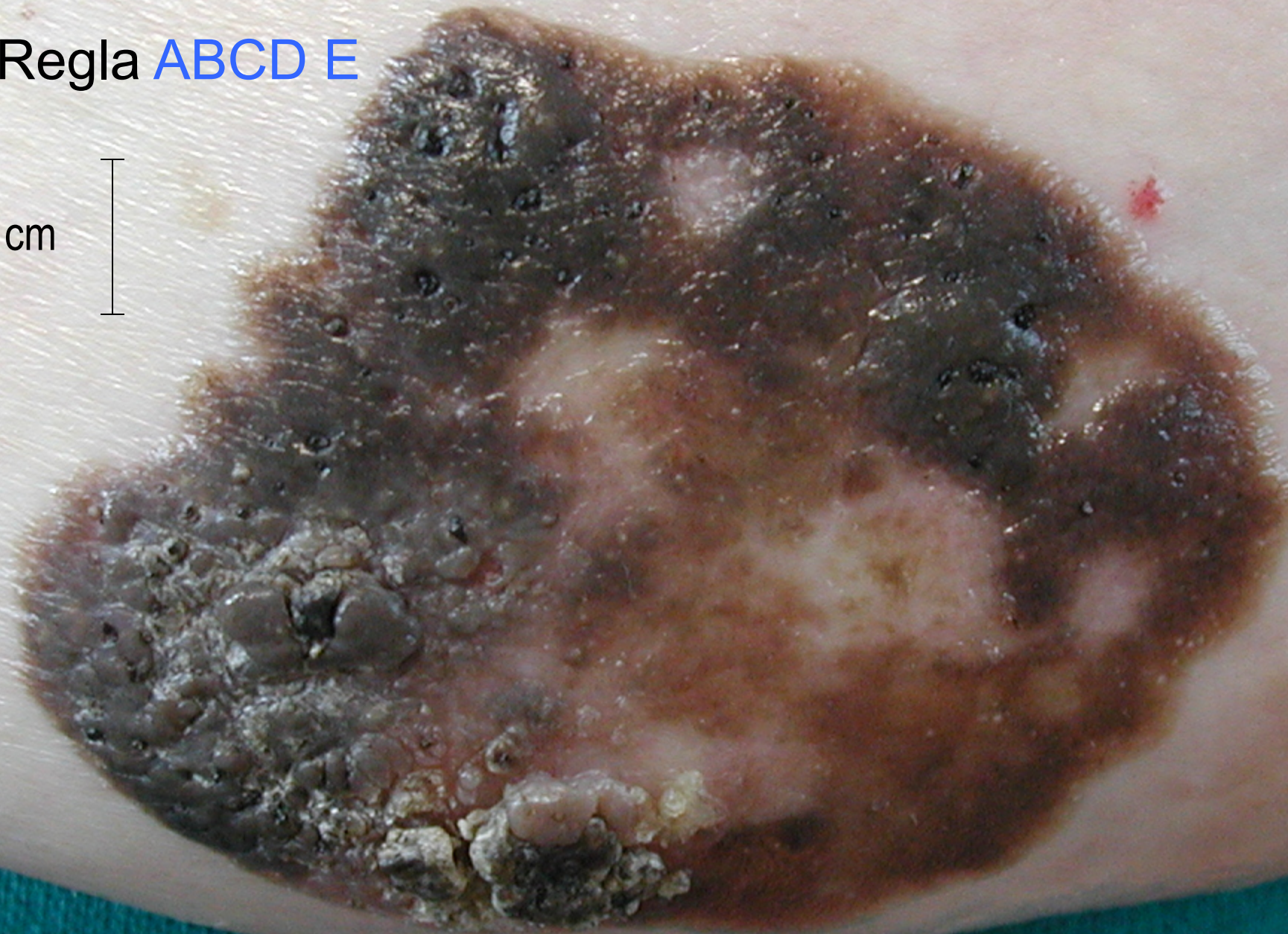Regla ABCD E



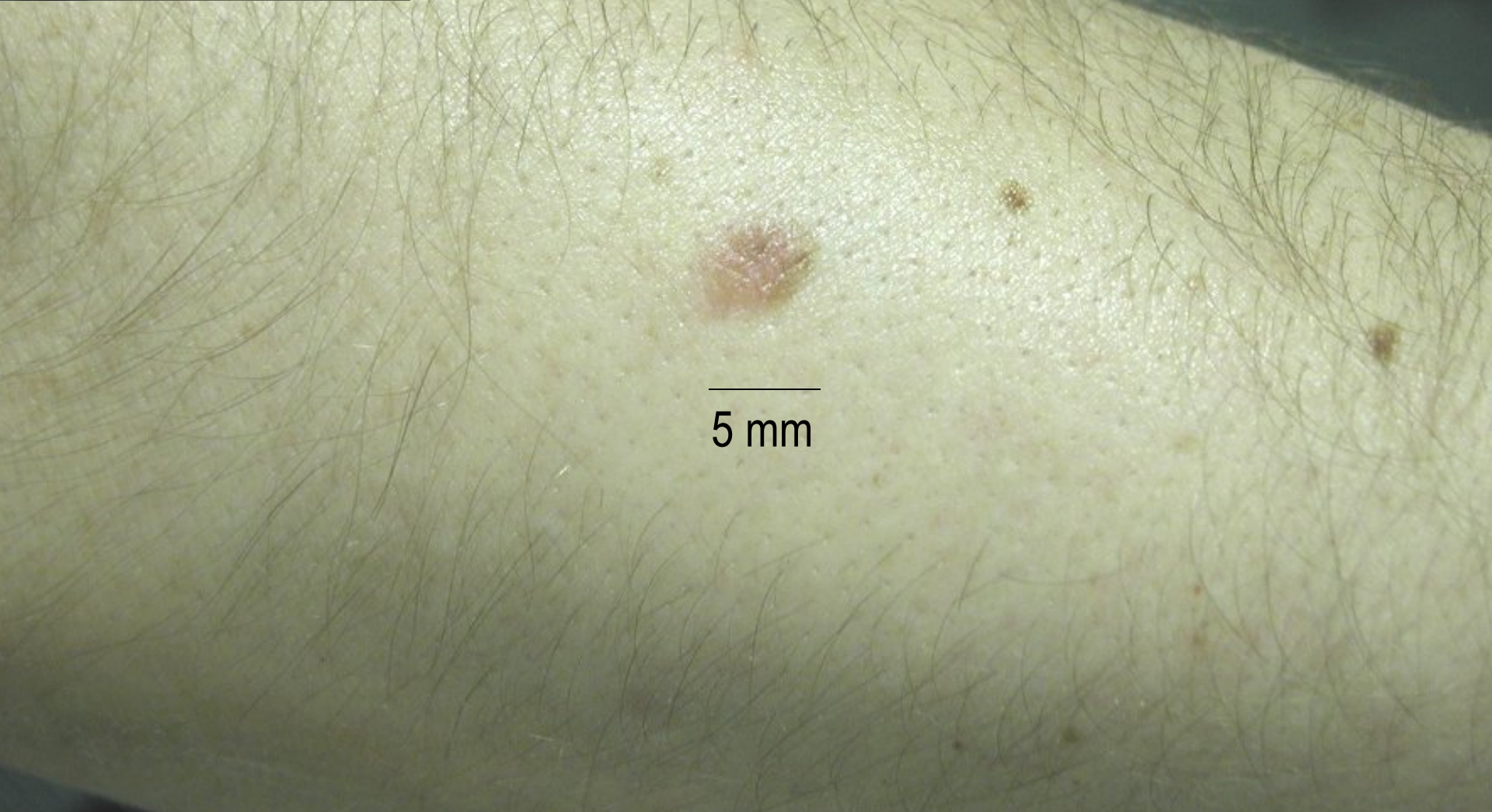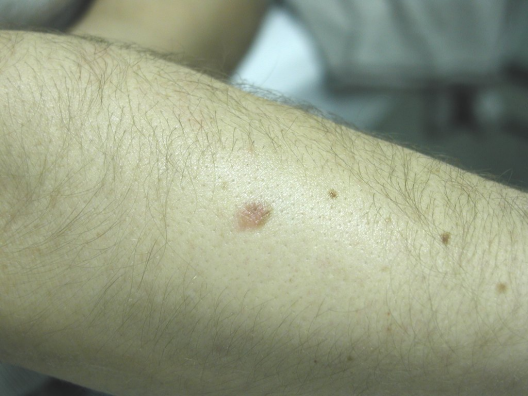1 cm

Regla ABCD E

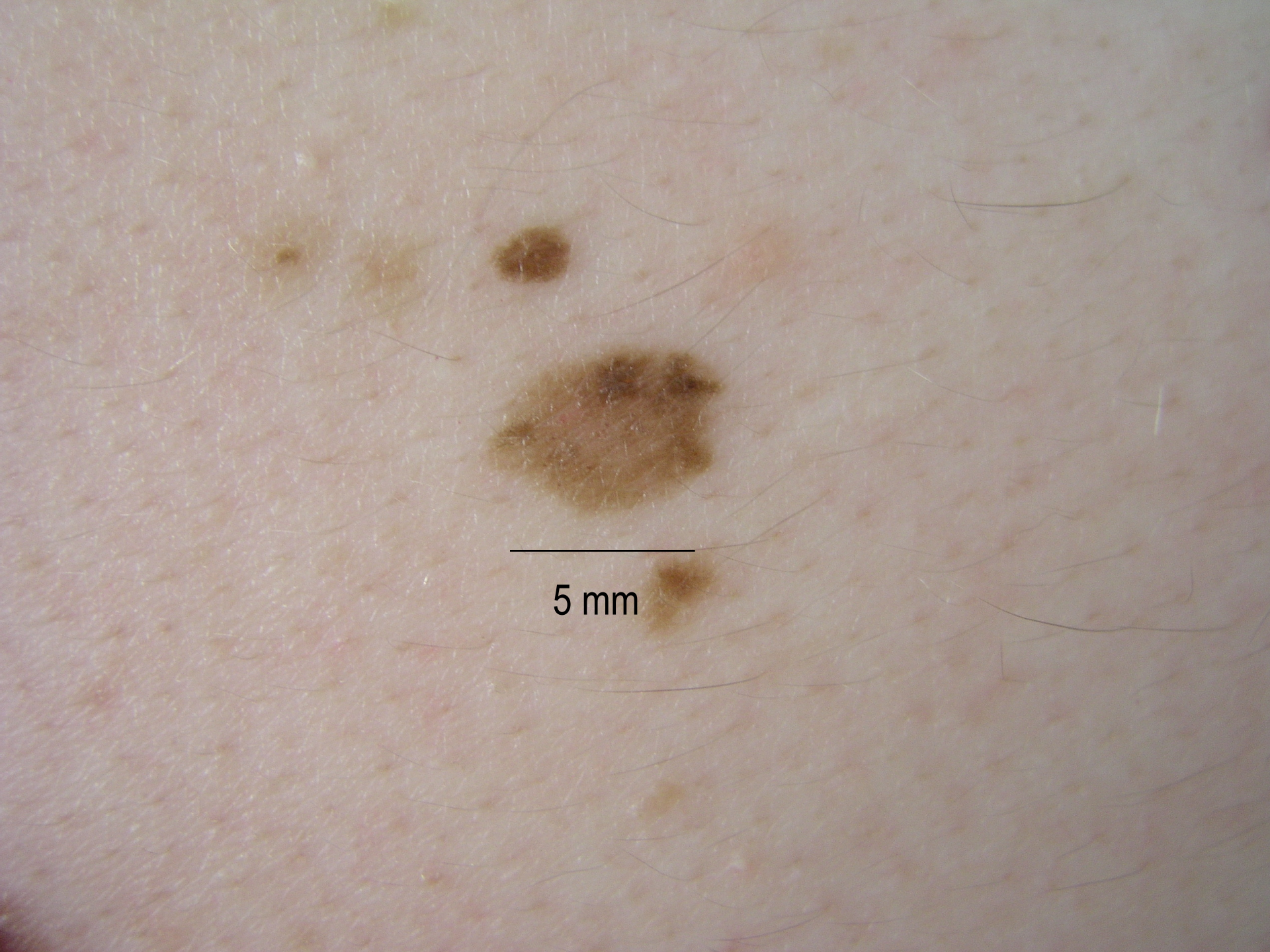1 cm



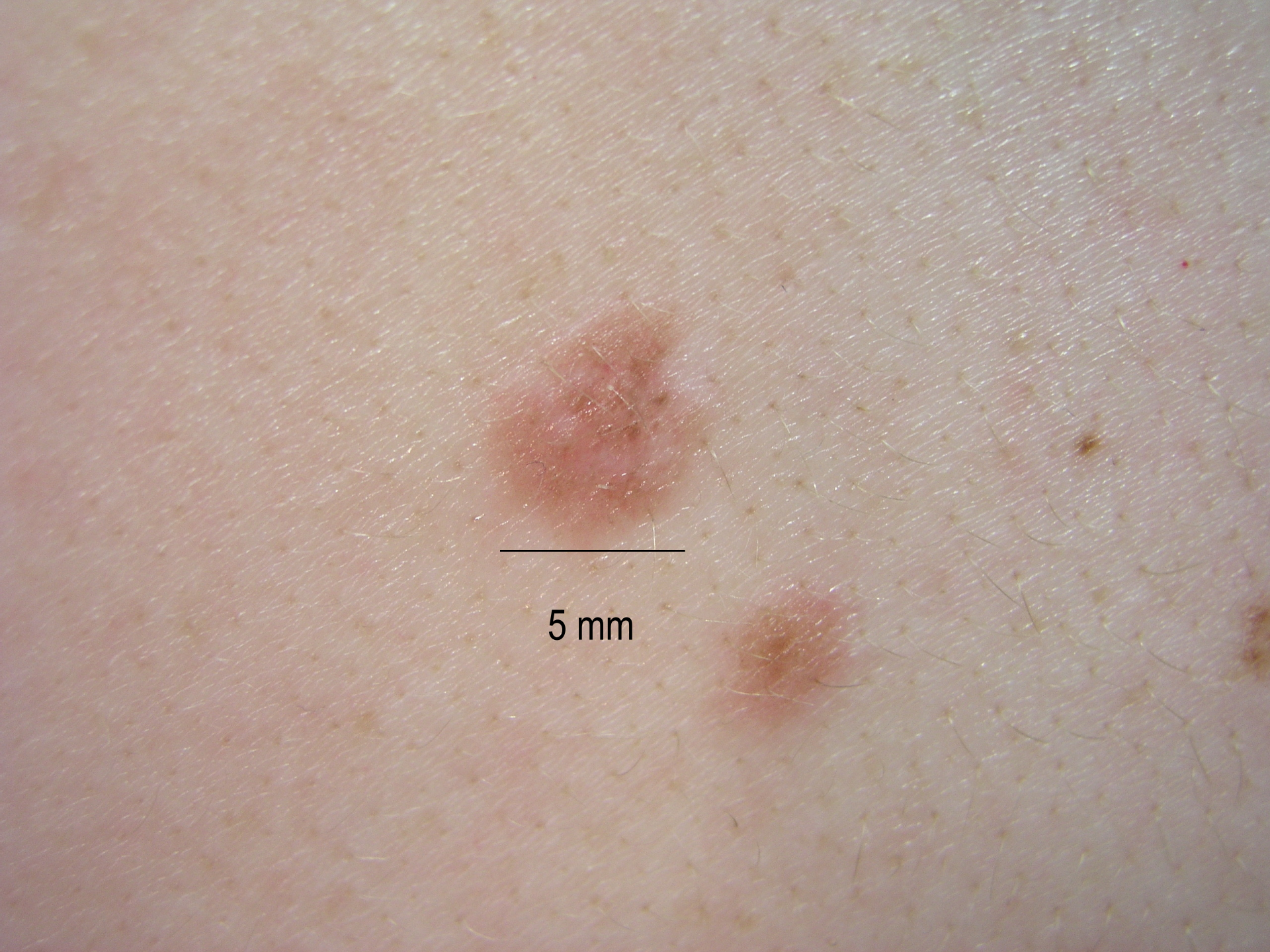Regla de l' **ABCD E**



5 mm



5 mm



5 mm



Regla de l'ABCDEeeeeeeeh ???



Regla de l'ABCDEeeeeeeeh ???