

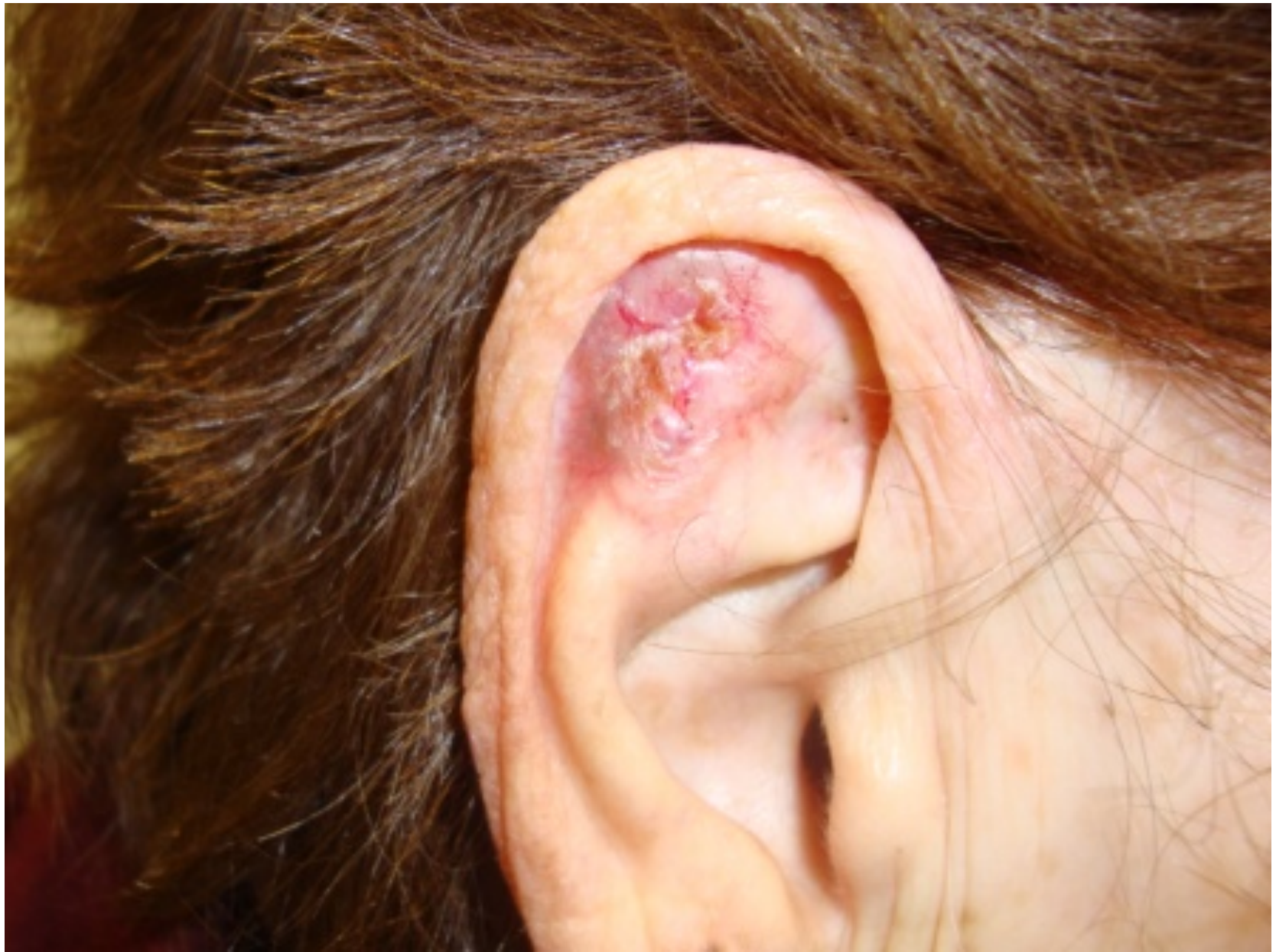## **CASO 10**


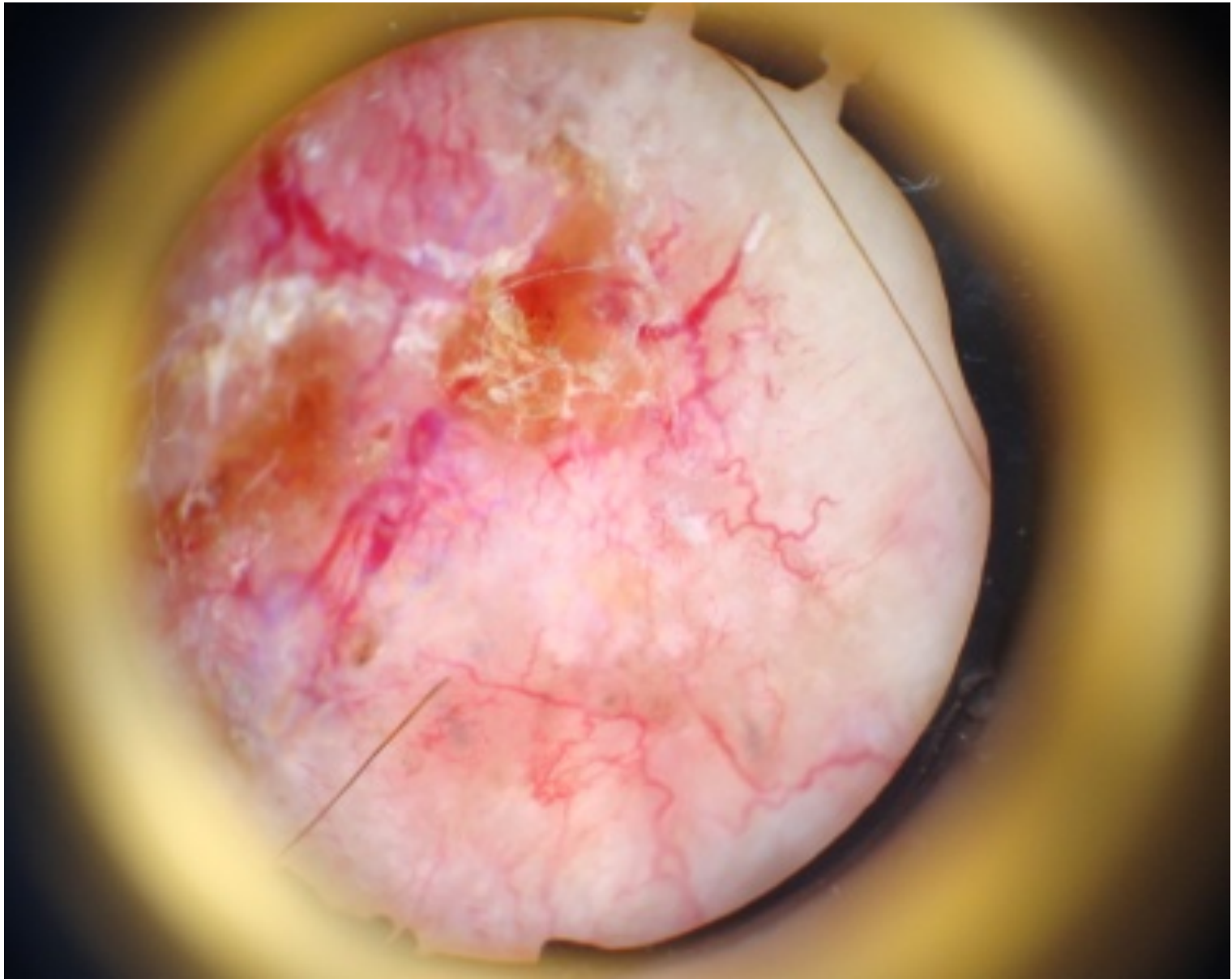


- Paciente ♀ de 87 años
- Antecedentes Patológicos
  - DM2
  - HTA
  - Carcinoma basocelular infiltrante en concha de hélix en 2008. Exéresis en Clínica Plató.

Consulta porque desde hace meses presenta lesiones costrosas en la misma zona donde presentó el Carcinoma basocelular.







# RESPUESTA TELEDERMATOLOGÍA


- Imagen sugestiva de recidiva de Carcinoma basocelular.
- **Destino del paciente:** consultas externas de Hospital Clínico.



BIOPSIA

Carcinoma basocelular  
infiltrante ulcerado



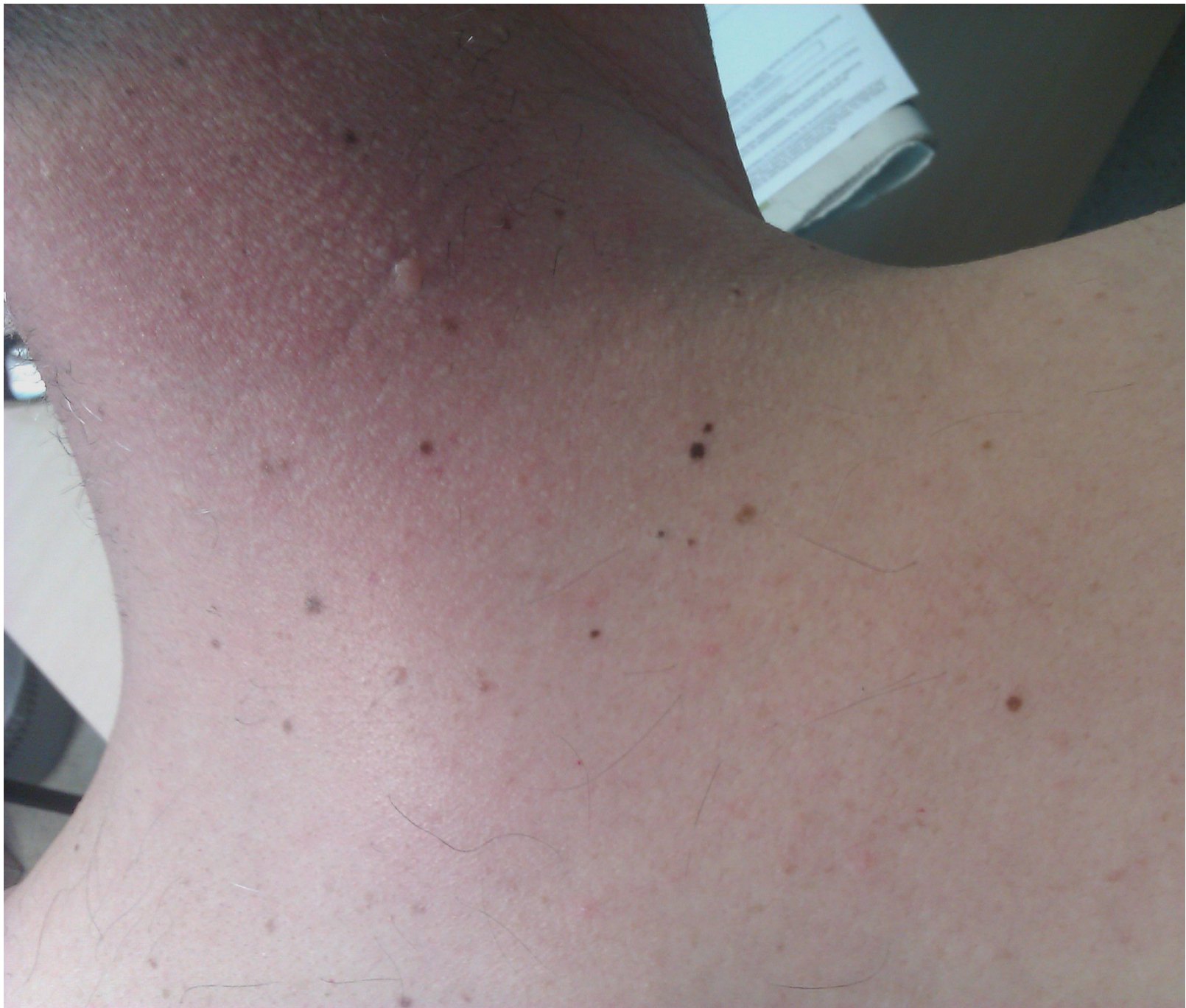

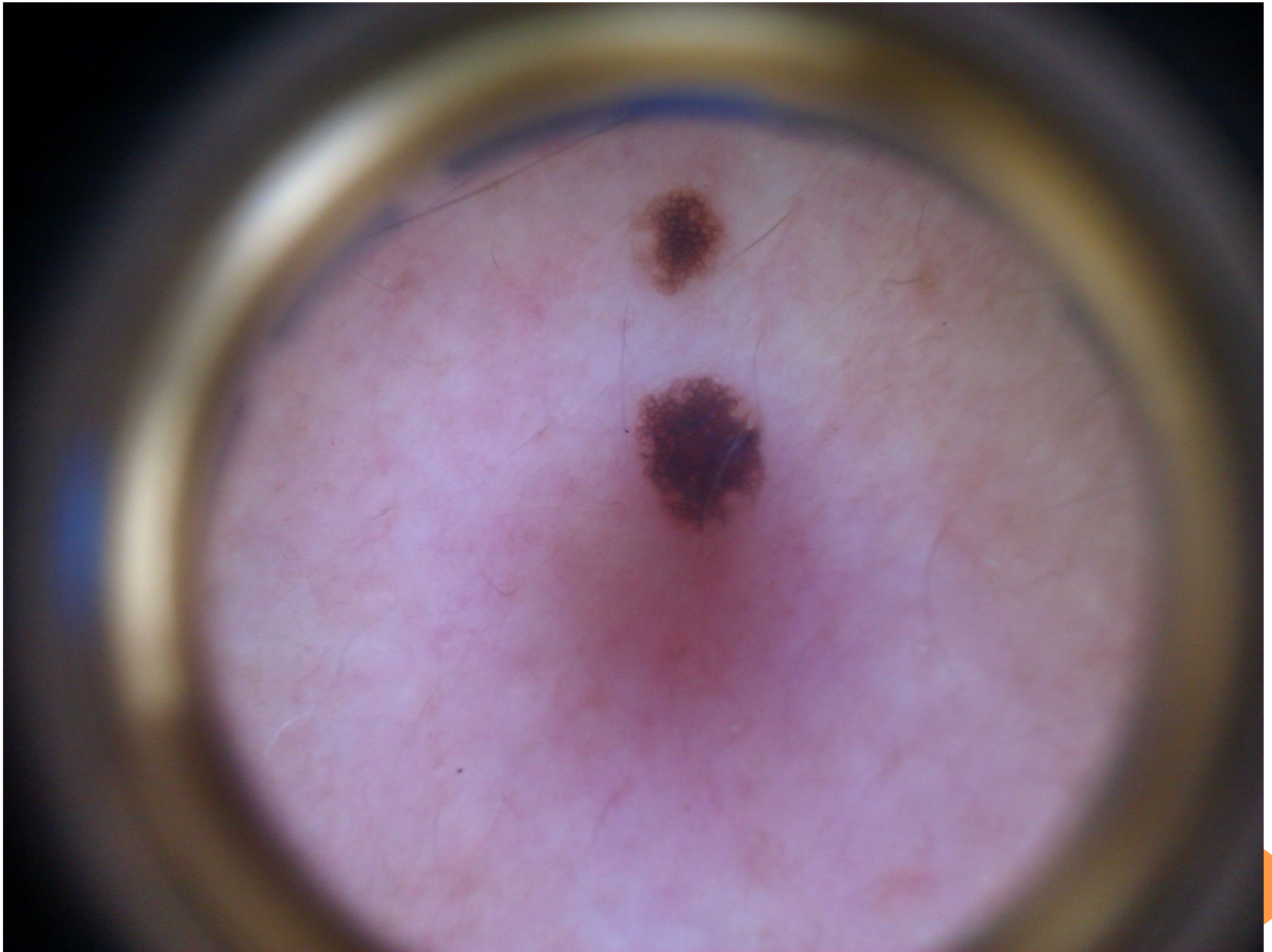
## **CASO 11**



- Varón de 51 años. Fumador.
- AP:
  - Dislipemia
  - Hernia discal
- Control de nevus.
- Lesión hiperpigmentada creciente. No recuerda tiempo de evolución.
- EF: Fototipo II. Diversas lesiones hiperpigmentadas compatibles con nevus.
- Plan: Teledermatología.









# RESPUESTA TELEDERMATOLOGÍA

- Nevus con patrón reticulado, grueso, homogéneo.
- Sin imágenes sugestivas de malignidad.
  
- Plan: Fotoprotección solar + Control anual

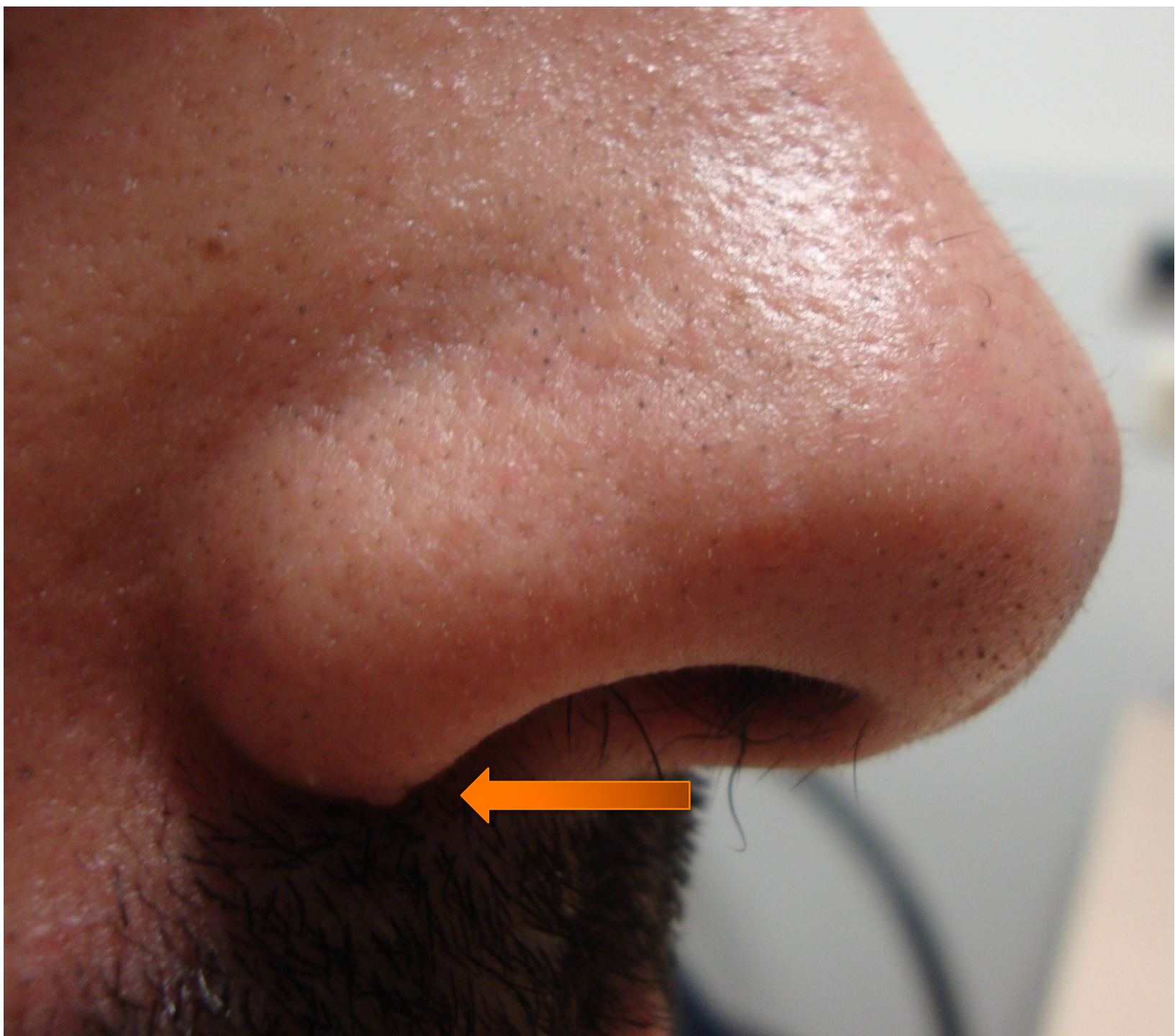


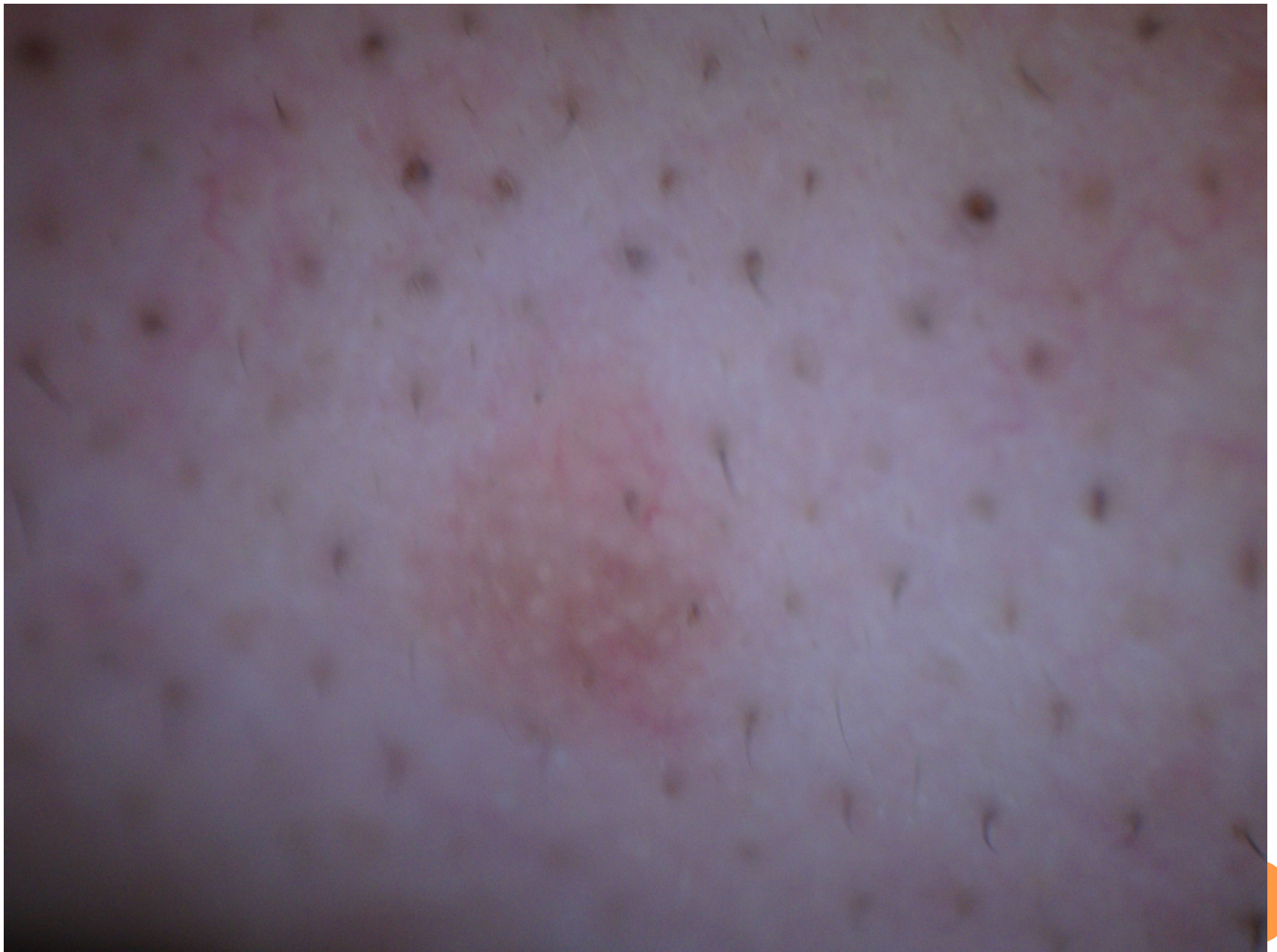

## **CASO 12**

- Varón de 34 años.
- No antecedentes personales de interés.
  
- Lesión papular en ala nasal, de años de evolución con crecimiento reciente.
- No clínica asociada.
  
- Plan: Tele dermatología.








# RESPUESTA TELEDERMATOLOGÍA

- Pápula en ala nasal sugestiva de pápula fibrosa.

No precisa tratamiento.

- Alta.



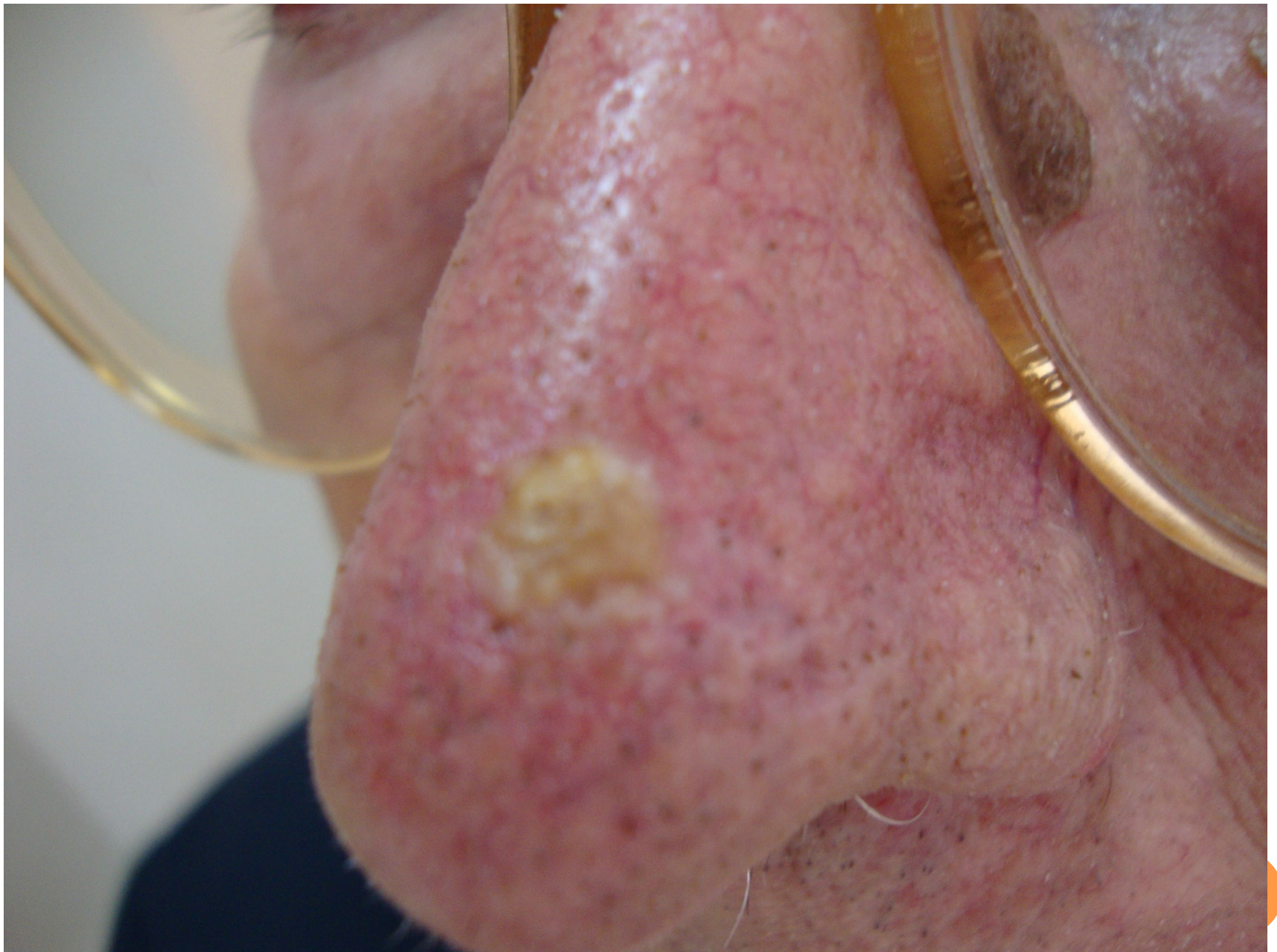

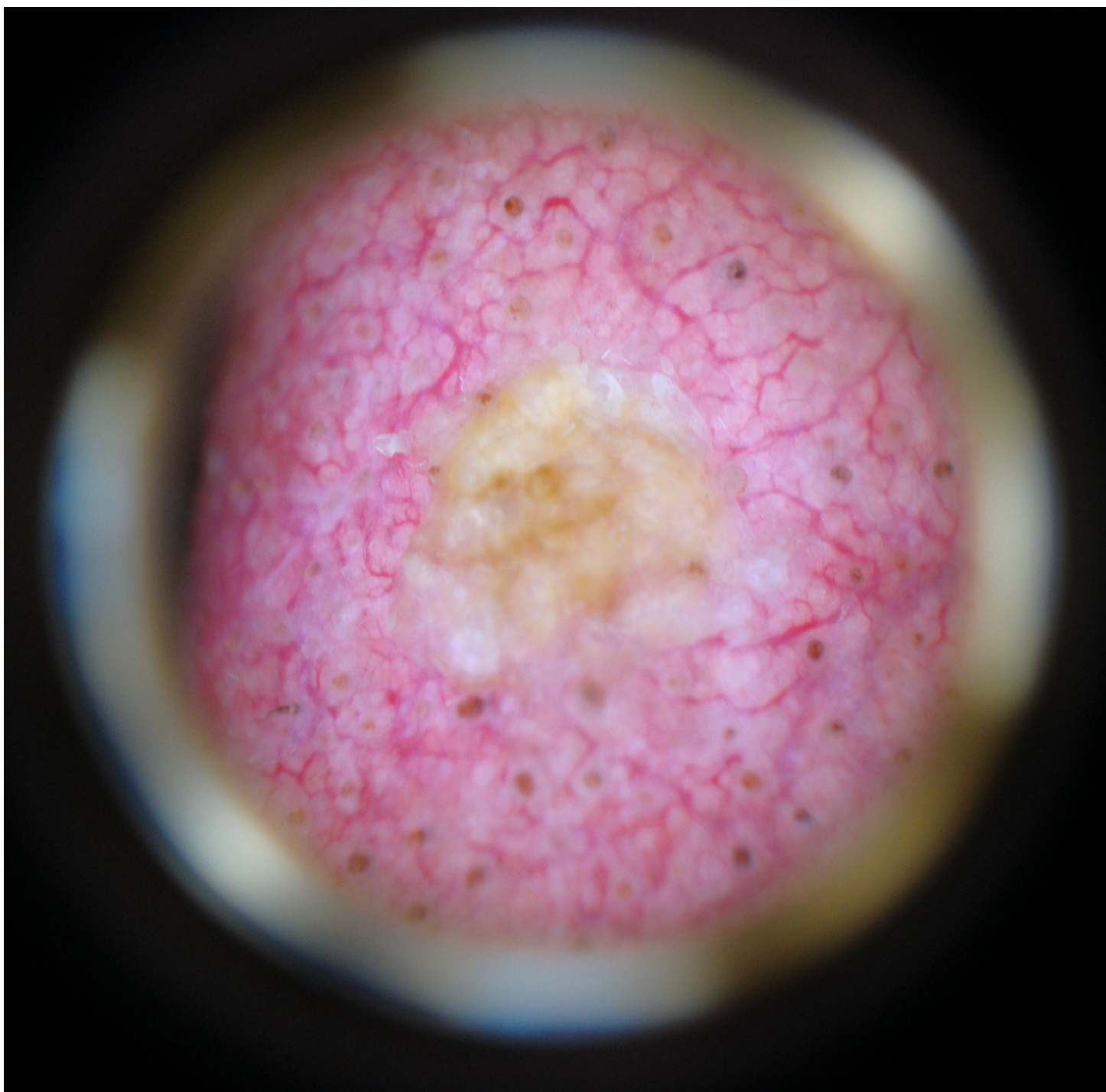
## **CASO 13**



- Paciente varón de 88 años.
- AP:
  - HTA
- Consulta por lesión en punta nasal de reciente crecimiento.
- EF: Gran daño actínico. Lesión papular hiperqueratósica con descamación.
- Diagnóstico diferencial: Q.Actínica, Q.Seborreica, CBC.
- Plan: Teledermatología.








# RESPUESTA TELEDERMATOLOGÍA

- Lesión en dorso-punta nasal en paciente anciano. Por la imagen clínica y dermatoscópica es sugestivo de Queratosis actínica hipertrófica.
- **Destino del paciente:** RAE dermatología ordinario



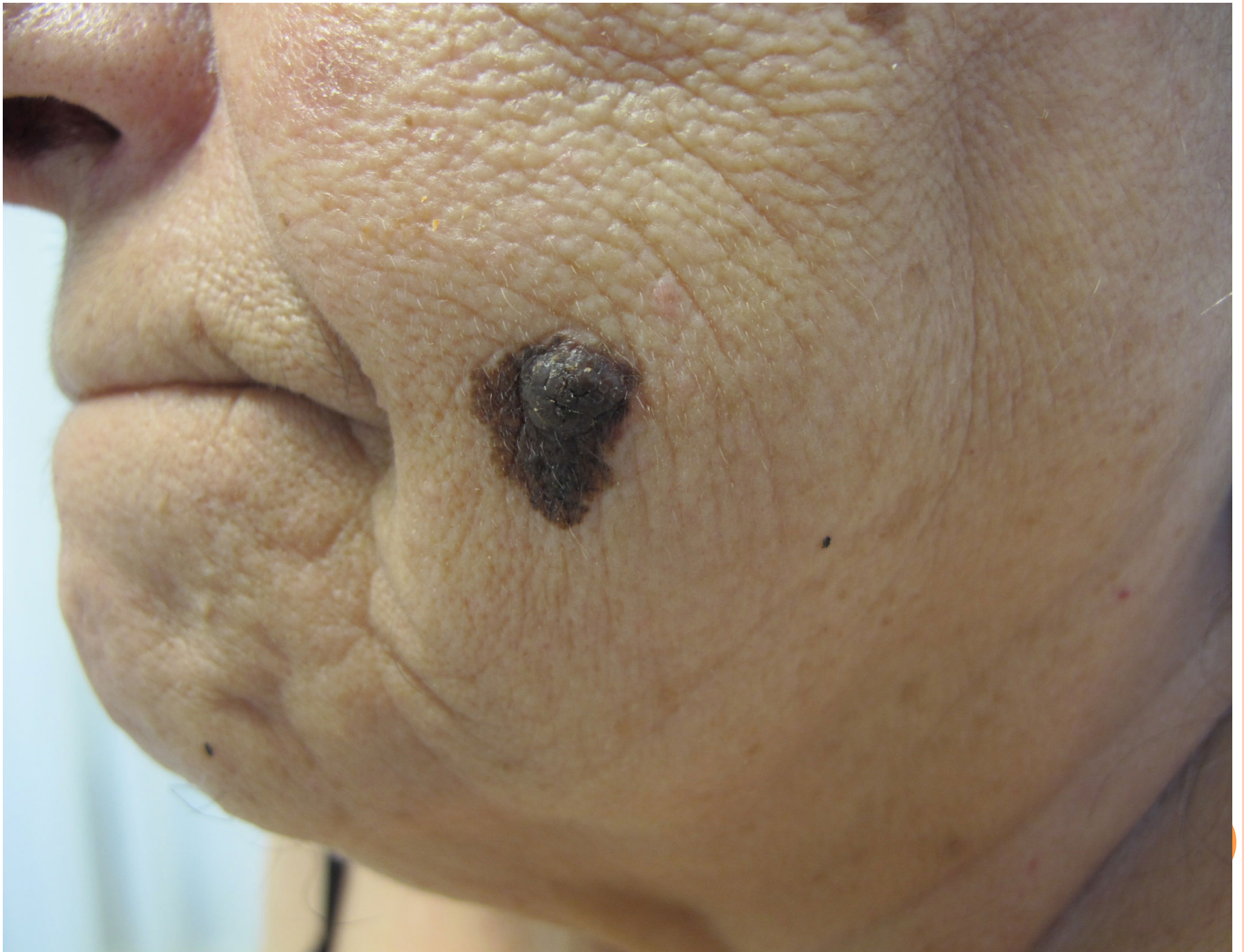


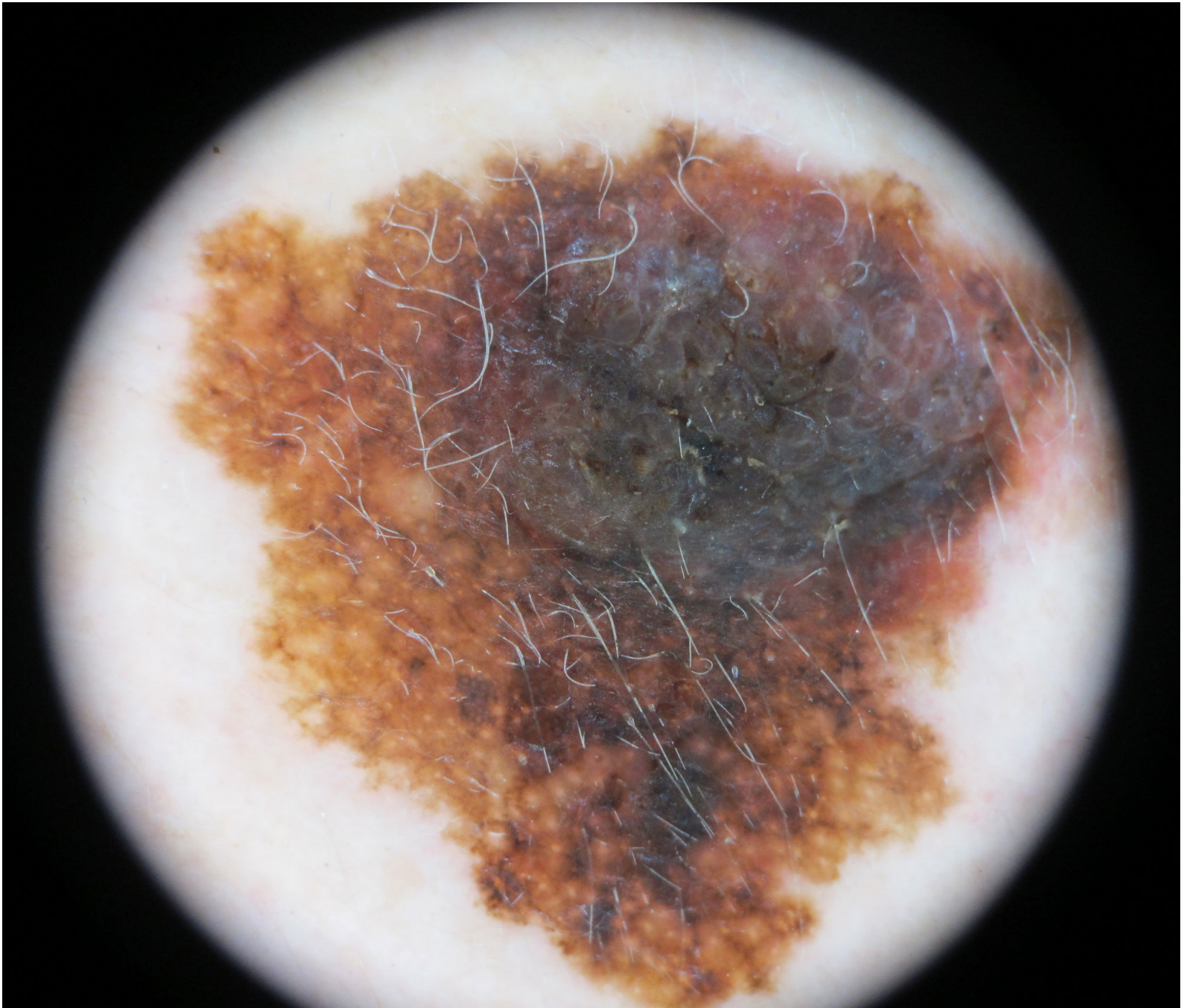
# **CASO 14**

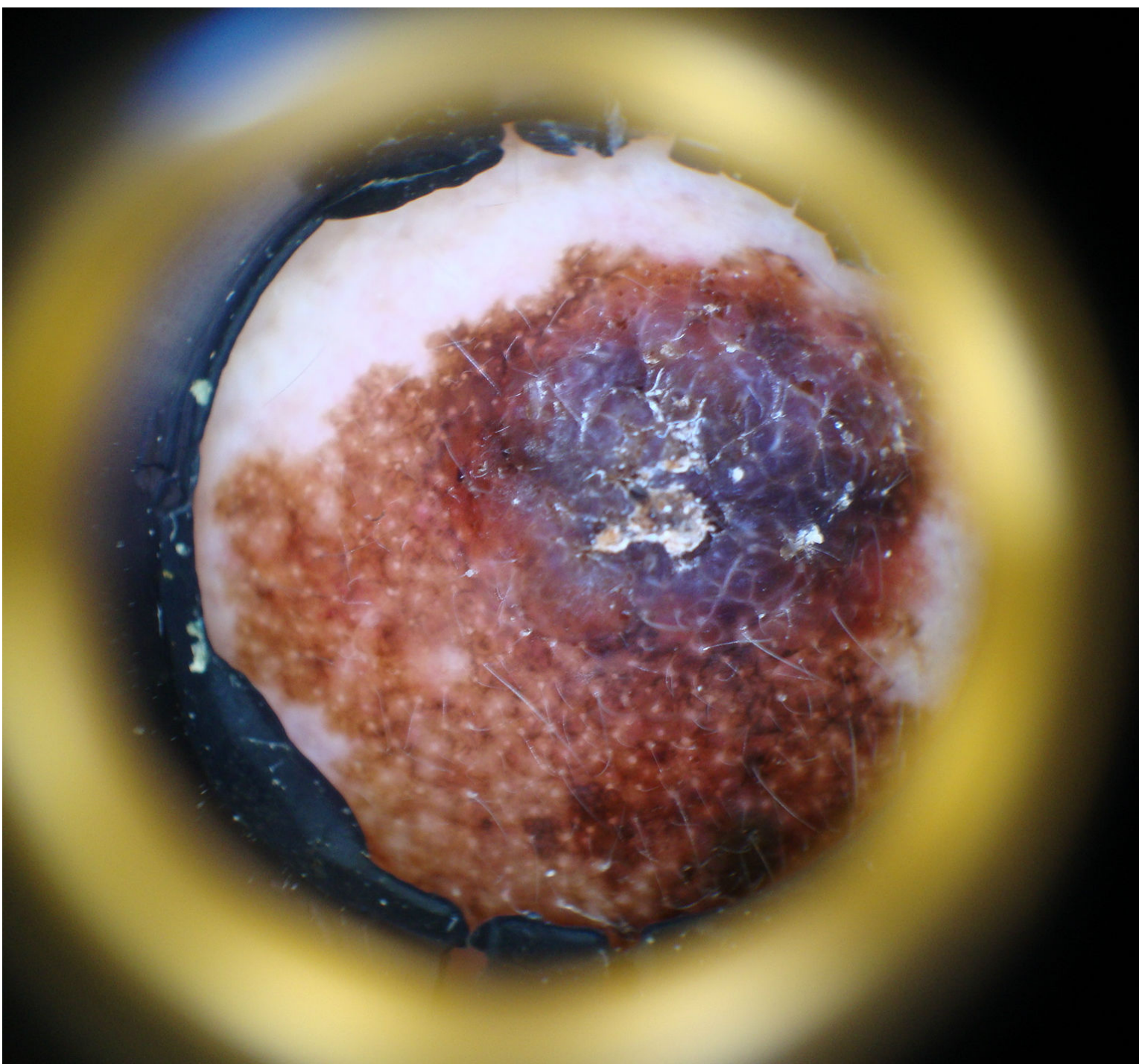


- Paciente mujer de 86 años.
- AP:
  - HTA
  - DLP
  
- Consulta por crecimiento de lesión hiperpigmentada en mejilla izquierda.
  
- EF: Lesión hiperpigmentada con zonas de hiperqueratosis y descamación.
  
  
- Plan: Teledermatología.









# RESPUESTA TELEDERMATOLOGÍA


- Lesión pigmentada en mejilla con patrón pseudorreticulado con zonas que ocluyen salidas foliculares, irregular y zona de crecimiento vertical con velo azul, sugestivo de LMM con zona de crecimiento vertical.
- Remitir preferente a U.Lesiones Pigmentadas.
- **Destino del paciente:** Consultas externas HCP visita.



# ANATOMÍA PATOLÓGICA

- LMM con nódulo de crecimiento vertical.
- Se realiza estudio ecográfico de territorio ganglionar que resulta negativo.



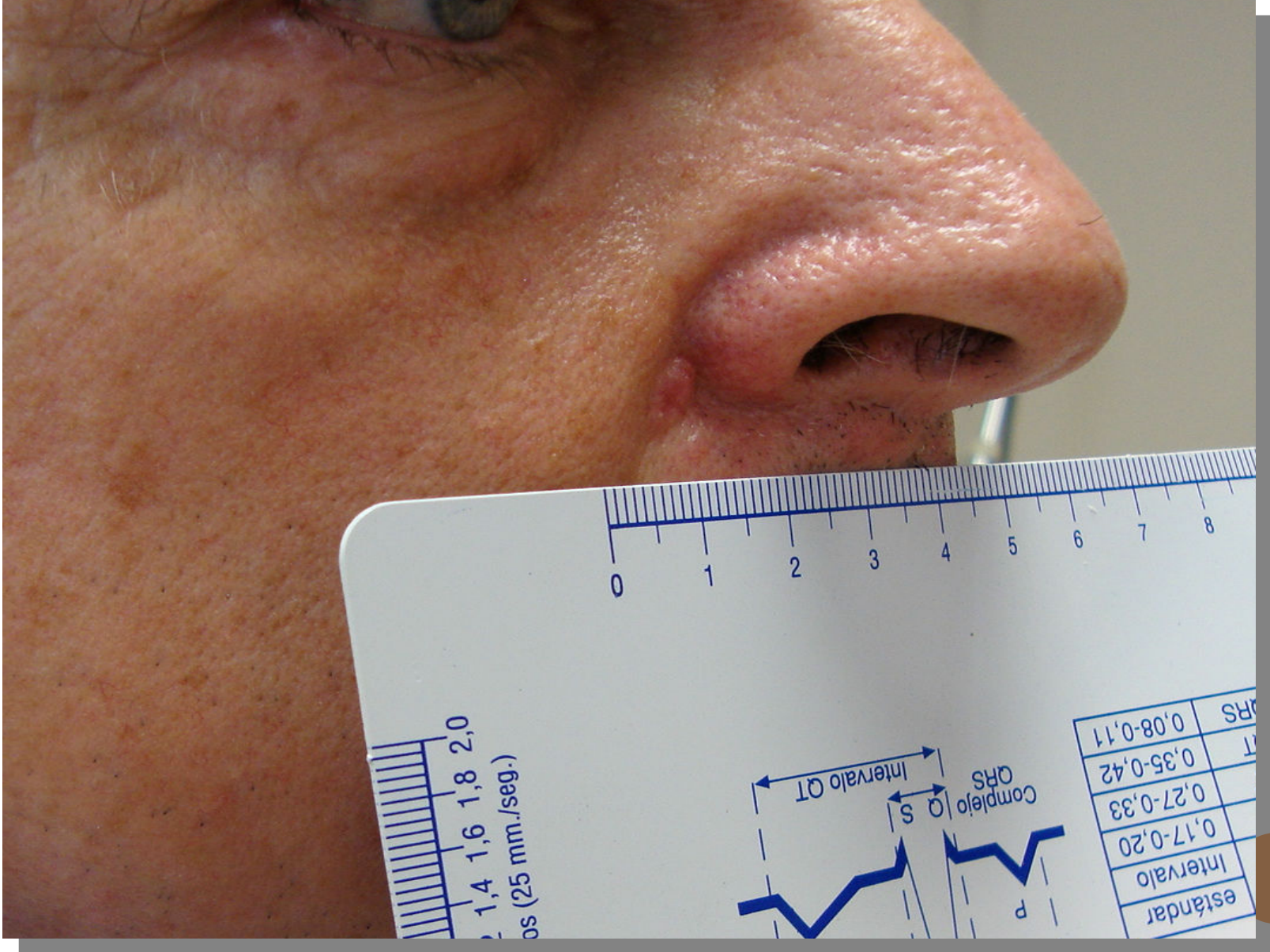


## **CASO 15**

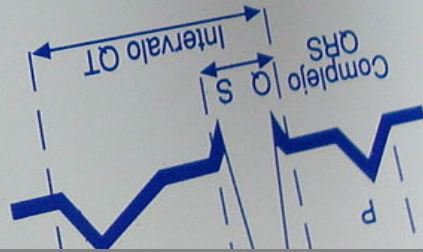

- Paciente varón de 61 años.
- AP:
  - HTA
  - Sobrepeso
  
- Lesión en ángulo nasal de 1 año de evolución, asintomática.
  
- EF: lesión sobreelevada, no pigmentada con telangiectasias.
  
- Plan: Teledermatología.

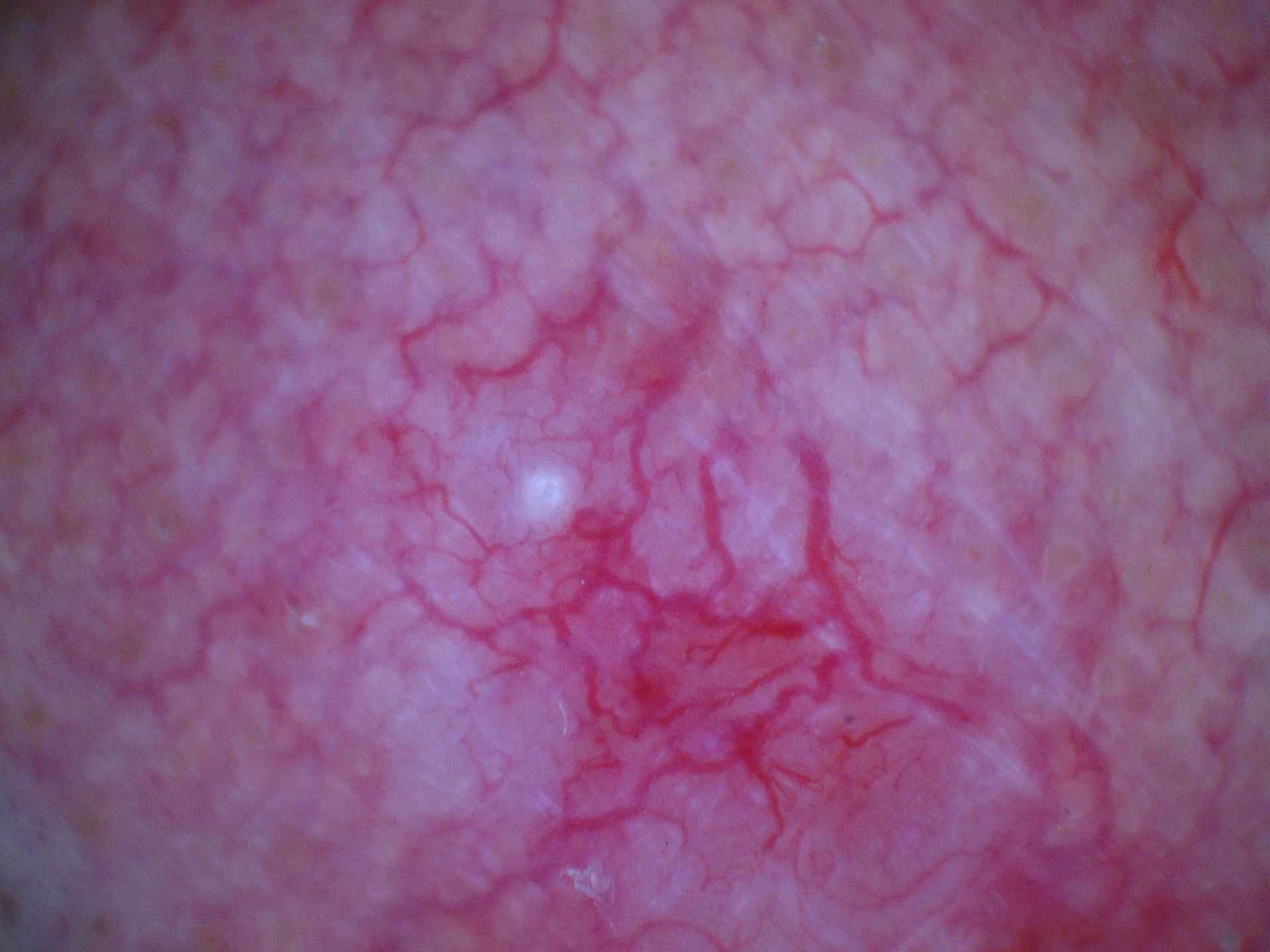




1,4 1,6 1,8 2,0  
os (25 mm./seg.)



Intervalo estándar	0,17-0,20
Intervalo	0,27-0,33
Intervalo QT	0,35-0,42
Intervalo QRS	0,08-0,11



# RESPUESTA TELEDERMATOLOGÍA


- Puede tratarse de un carcinoma basocelular.
- Visita preferente a Dermatología RAE para valorar en consulta derivar a U.Cirugía dermatológica (Cir de Mohs) dada la localización de riesgo.



# ANATOMÍA PATOLÓGICA

- Carcinoma Basocelular nodular.
- Márgenes de resección libres de neoplasia.



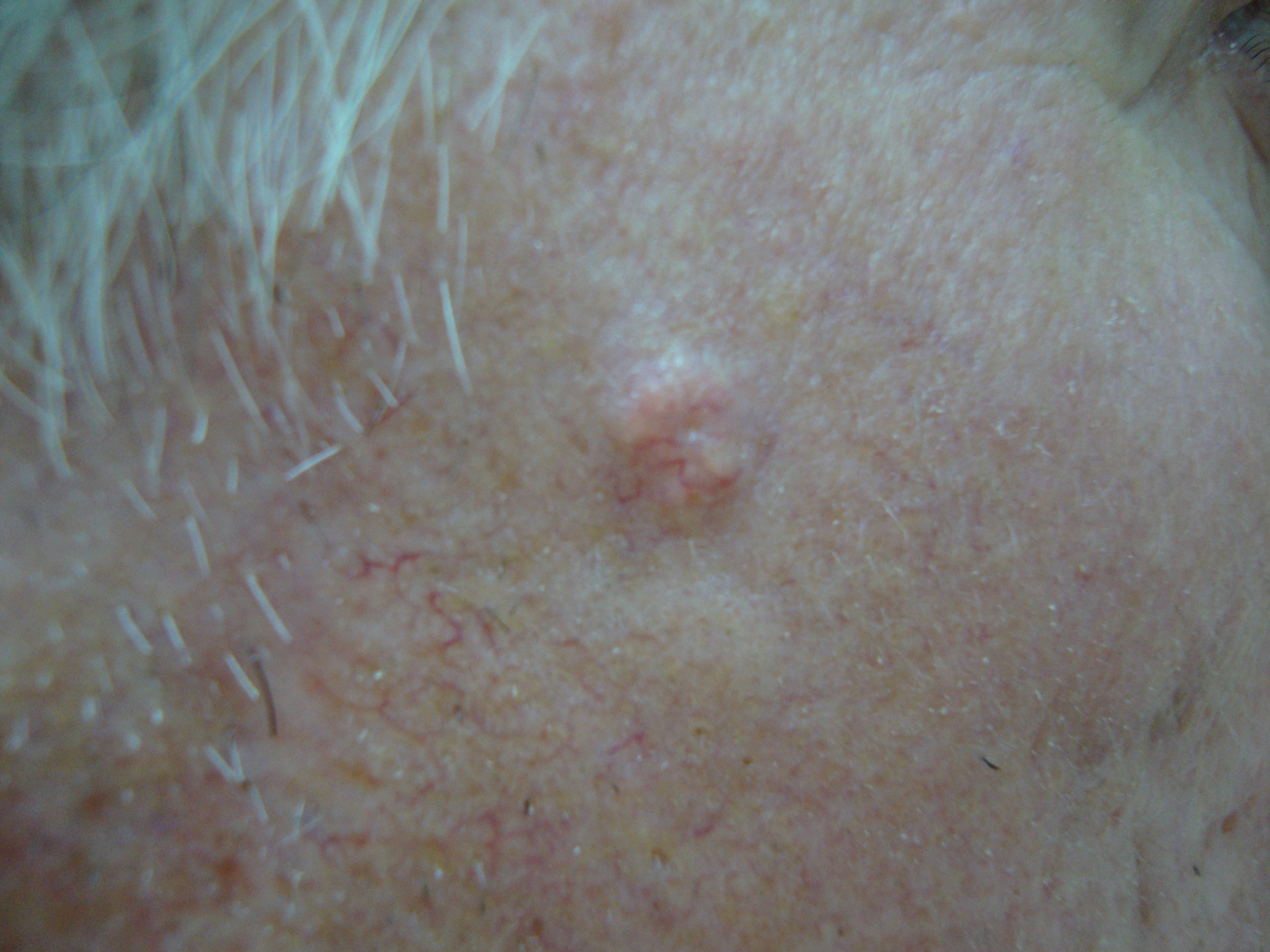

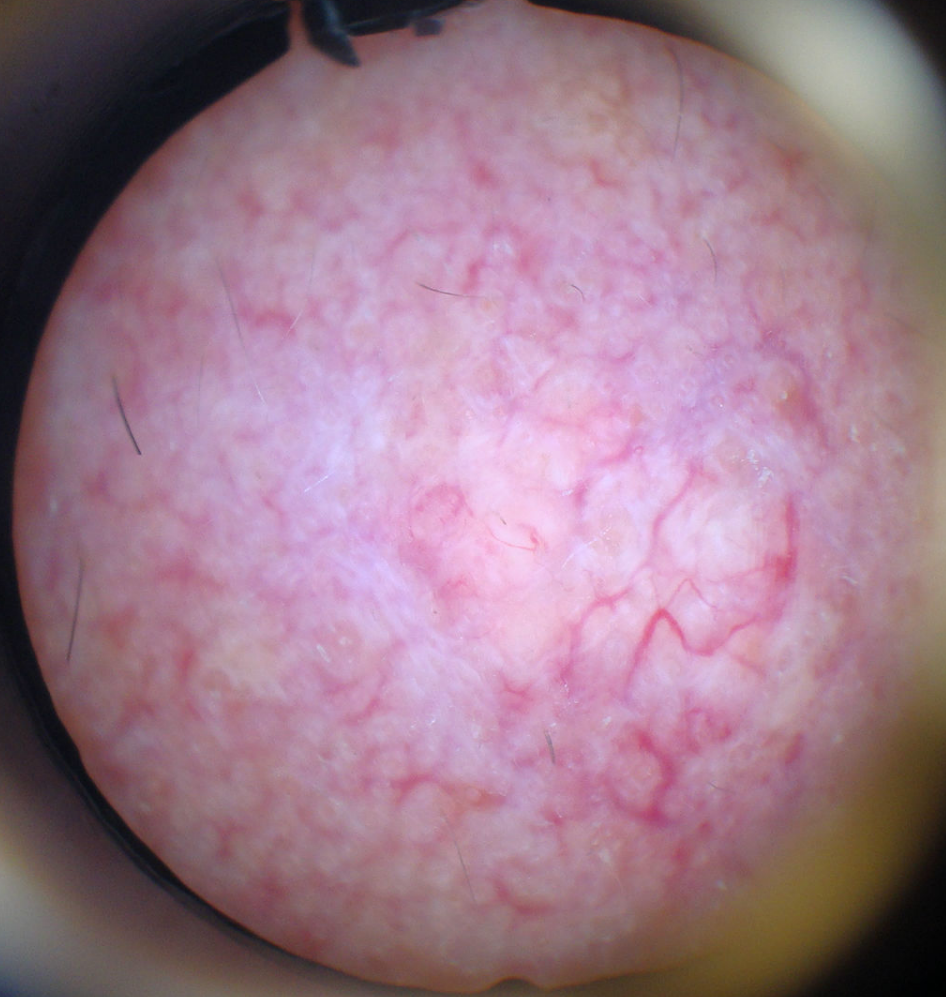
## **CASO 16**

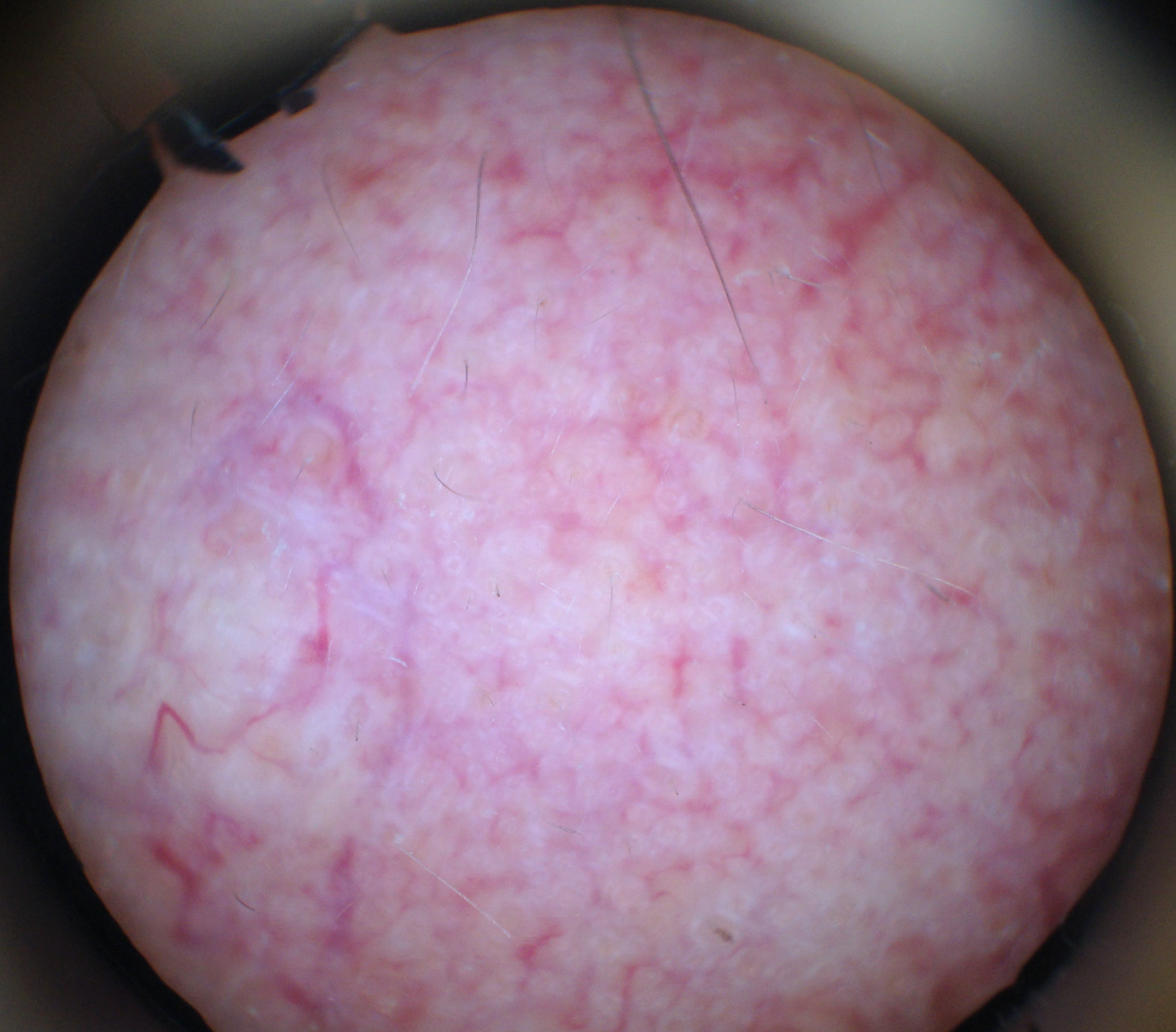


- Paciente varón de 59 años.
- AP:
  - DM1.
- Consulta por lesión facial de reciente aparición.
- EF: Lesión papular con borde brillante y telangiectasias alrededor.
- ¿ CBC ? → Teledermatología.










# RESPUESTA TELEDERMATOLOGÍA

- Lesión sugestiva por clínica y dermatoscopia de hiperplasia sebácea.
- No necesita tratamiento ni control.
- **Destino del paciente:** Alta.



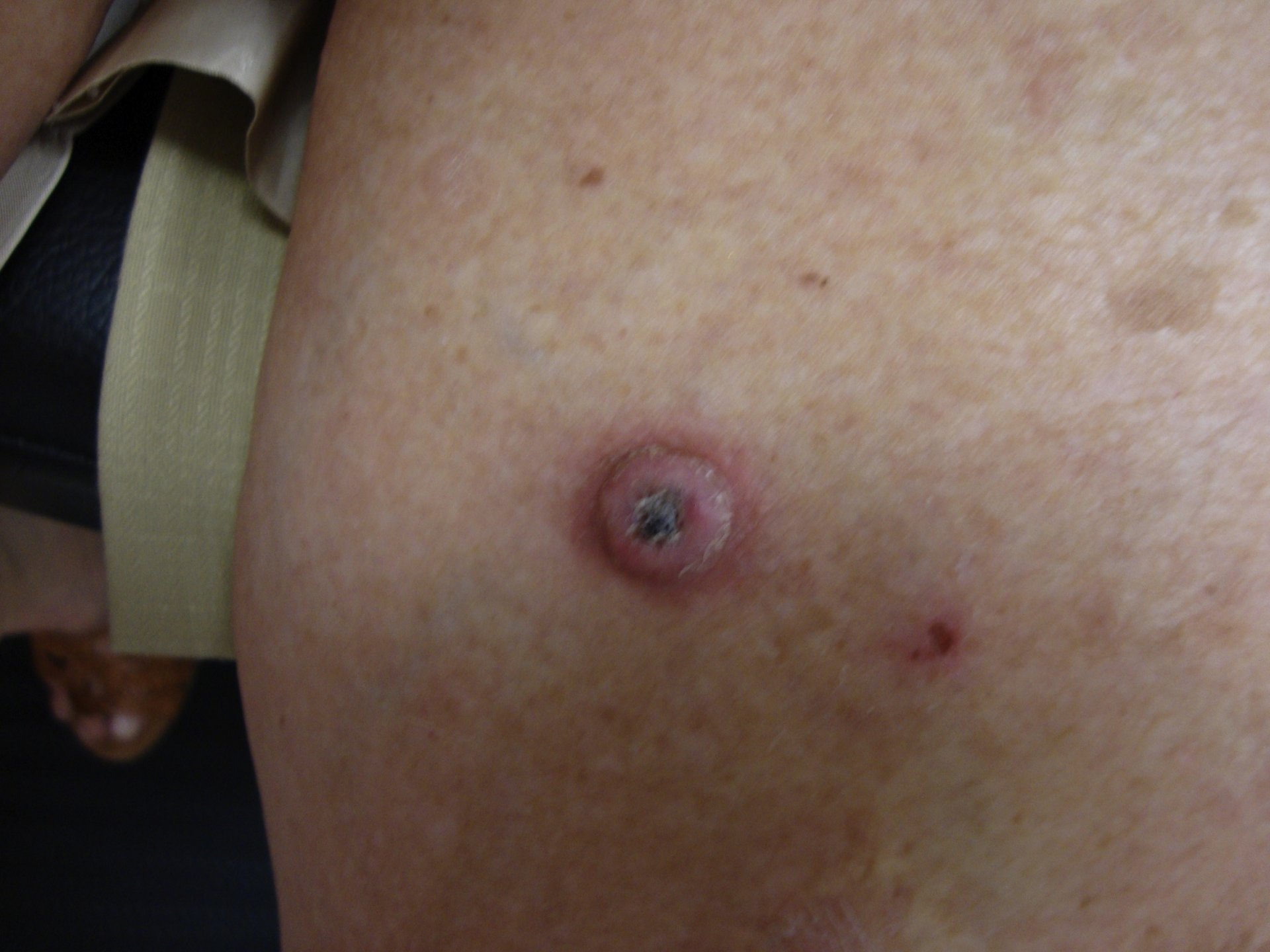

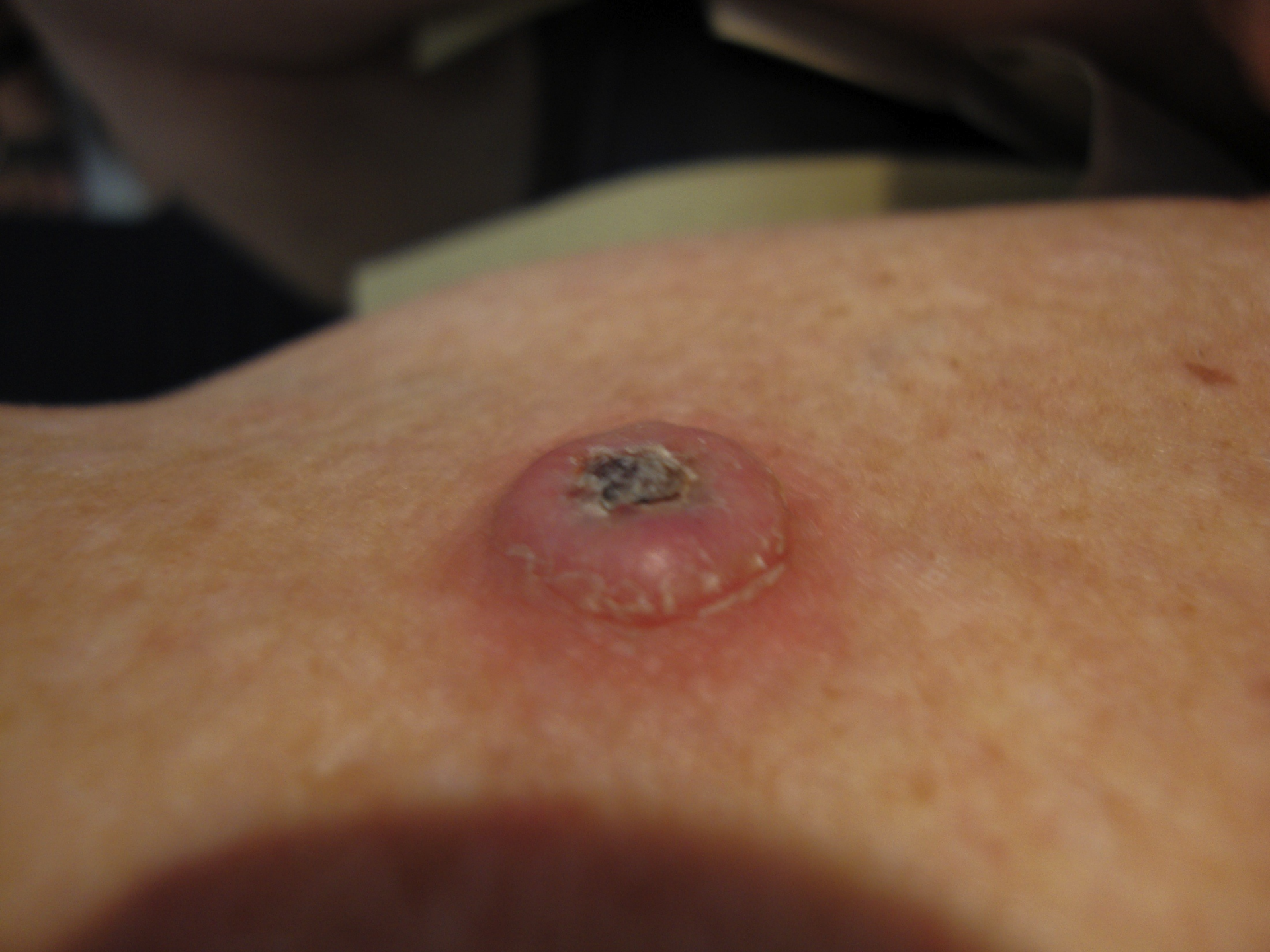## **CASO 17**



- Paciente mujer de 79 años.
- AP:
  - HTA.
  - Neoplasia de mama.
- Lesión en cara interna del muslo izquierdo, de 2 meses de evolución y rápido crecimiento. Asintomática.
- EF: Pápula eritematosa con costra central.







# RESPUESTA TELEDERMATOLOGÍA

- Lesión cutánea de rápido crecimiento sugestiva de queratoacantoma en paciente con AP de neo de mama.
- Remito directamente a Consultas Externas de Dermatología para exéresis de la lesión.



# ANATOMÍA PATOLÓGICA

- Carcinoma escamoso microinfiltrante tipo queratoacantoma.
- Márgenes de resección libres de lesión.





**KEEP  
CALM**

**AND**

**THANKYOU FOR  
LISTENING**

