

I Jornada d'Atenció Compartida en Oftalmologia

Alteracions de l'agudesa visual

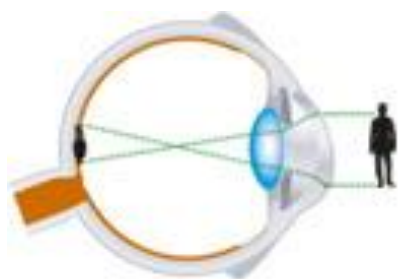**B.Sánchez Dalmau, M Hereu
Barcelona, 1 d'abril de 2016**

Casos clínics

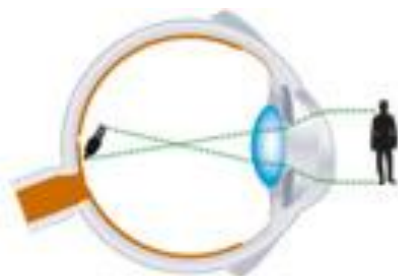- Presentació clínica
- Severitat del procés
- Priorització
- Circuit de derivació adequat

Cas 1

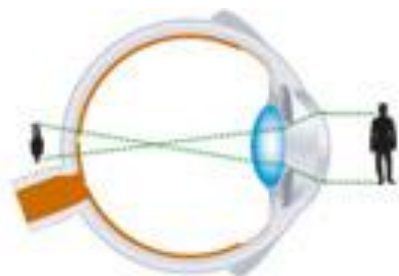- Pacient varó de 17 anys d'edat amb dificultat per veure la pissarra, de setmana/mesos d'evolució.
- No antecedents d'interès.
- No dificultats en la lectura. No altra clínica.
- Sospita diagnòstica?



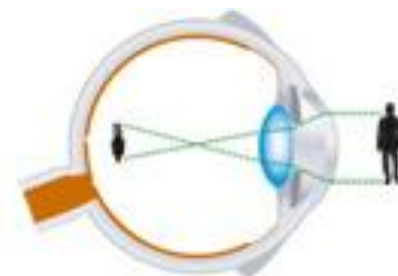OJO NORMAL



ASTIGMATISMO



HIPERMETROPÍA



MIOPÍA

- Circuit?
- Derivació?

Cas 2

- Pacient de 46 anys, sense antecedents oftalmològics. Refereix dificultat en la lectura, de predomini matutí i al final del dia.
- Sospita diagnòstica?
- Circuit?
- Derivació?



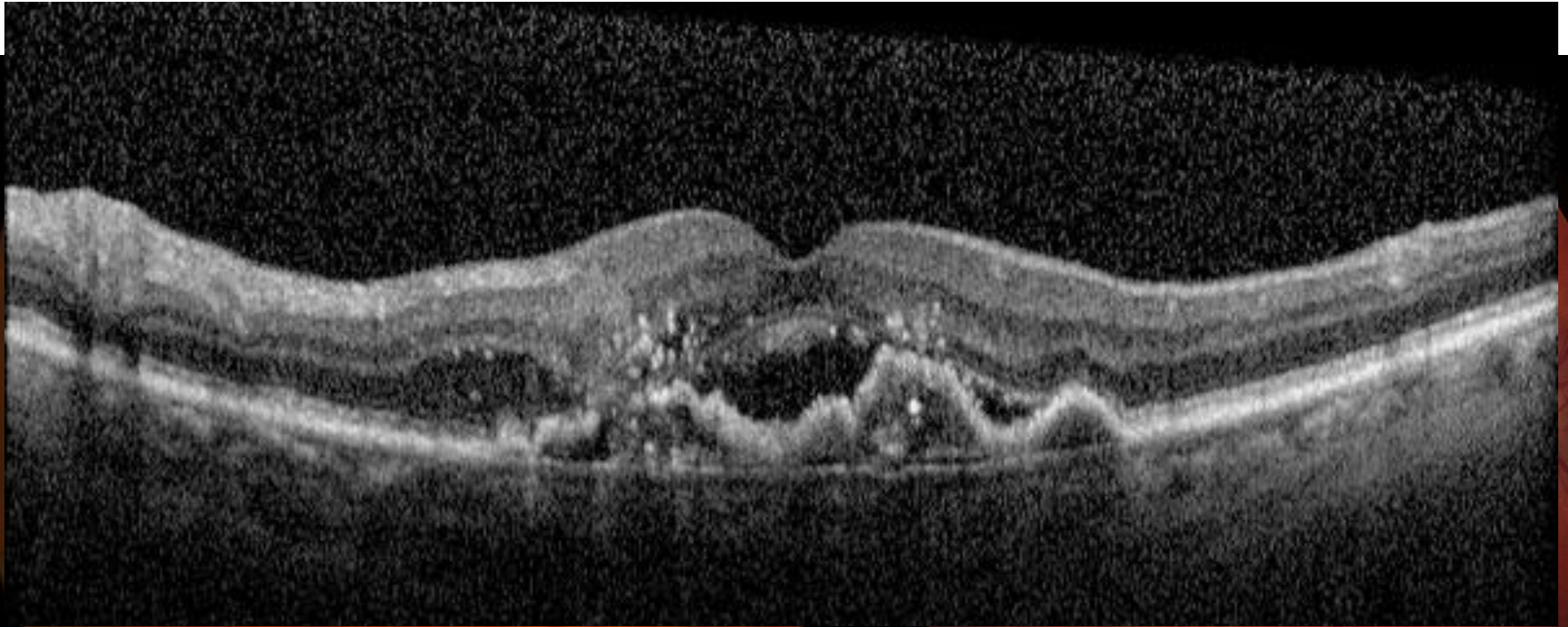
Cas 3

- Pacient de 65 anys que consulta per disminució visual progressiva a ull dret
- Notes: metamorfopsia
- Sospita diagnòstica?



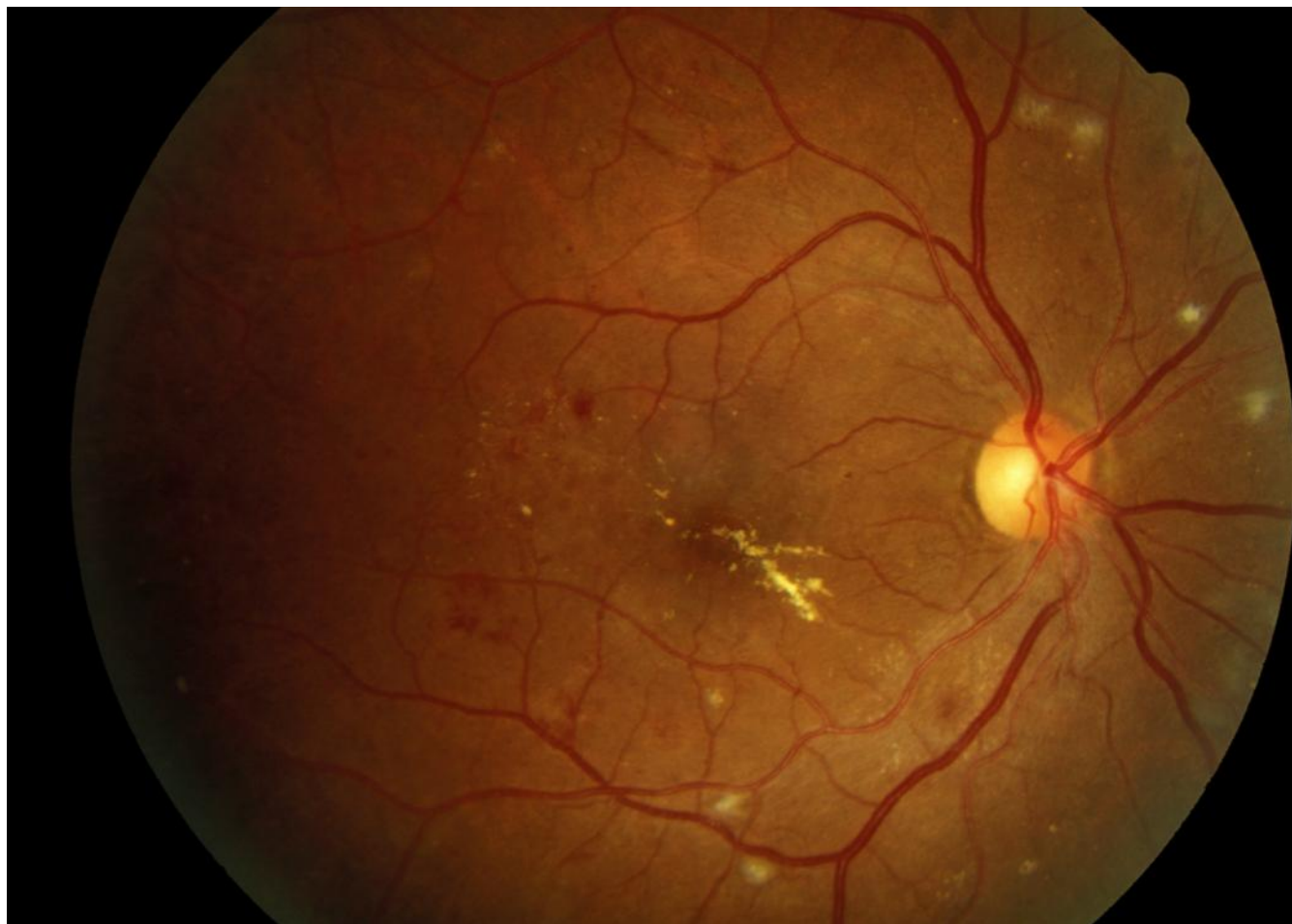
- Circuit?
- Derivació?

Deg. macular associada a la edad DMAE

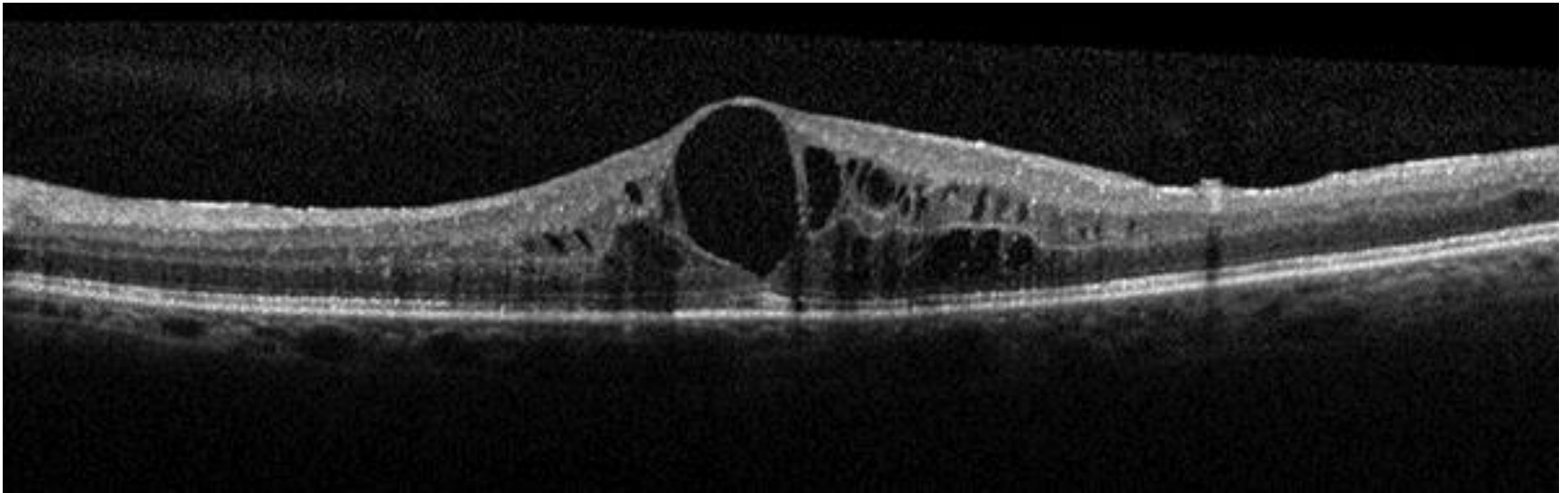




Edema macular diabètic

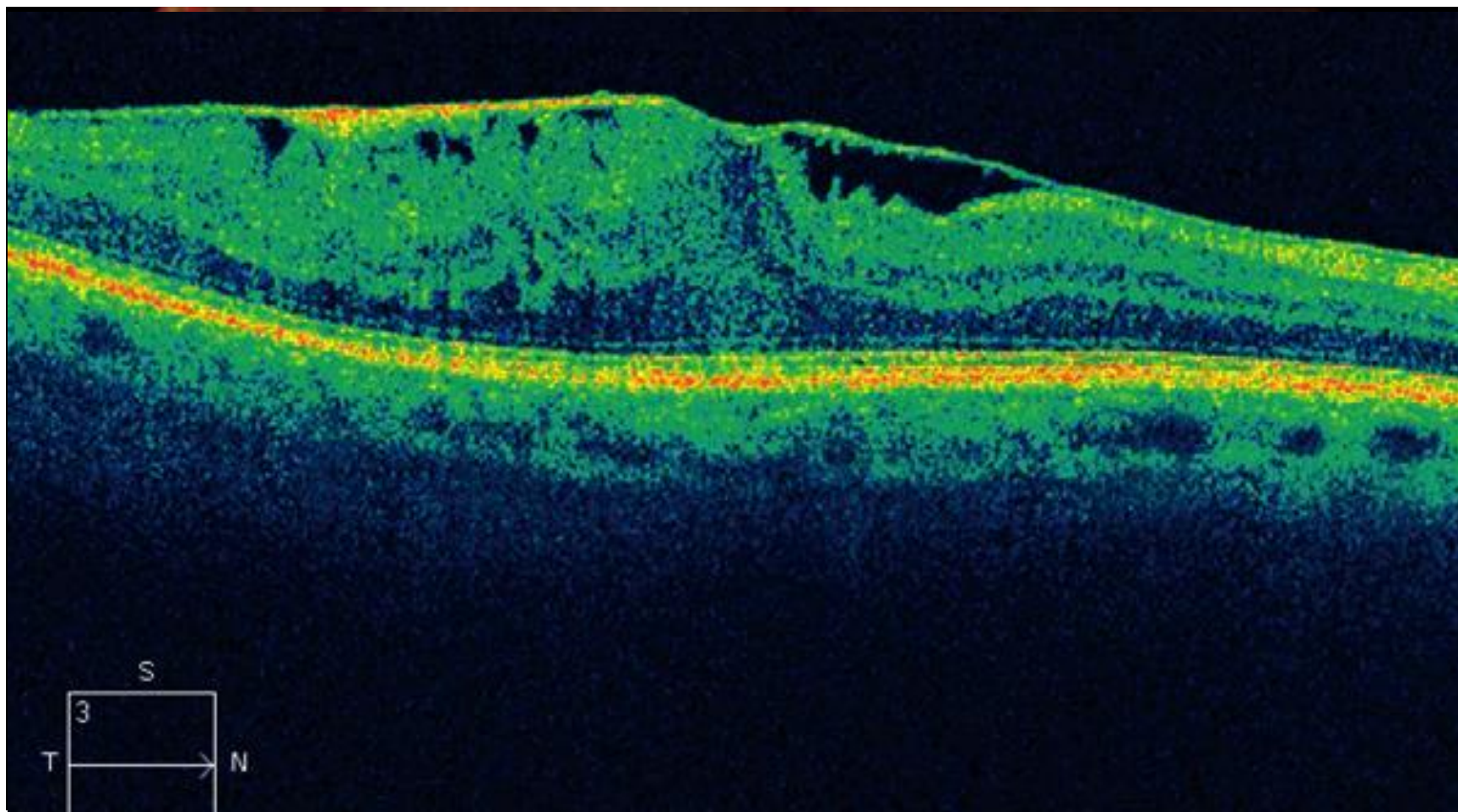


Edema macular quístic





Membrana epirretiniana macular

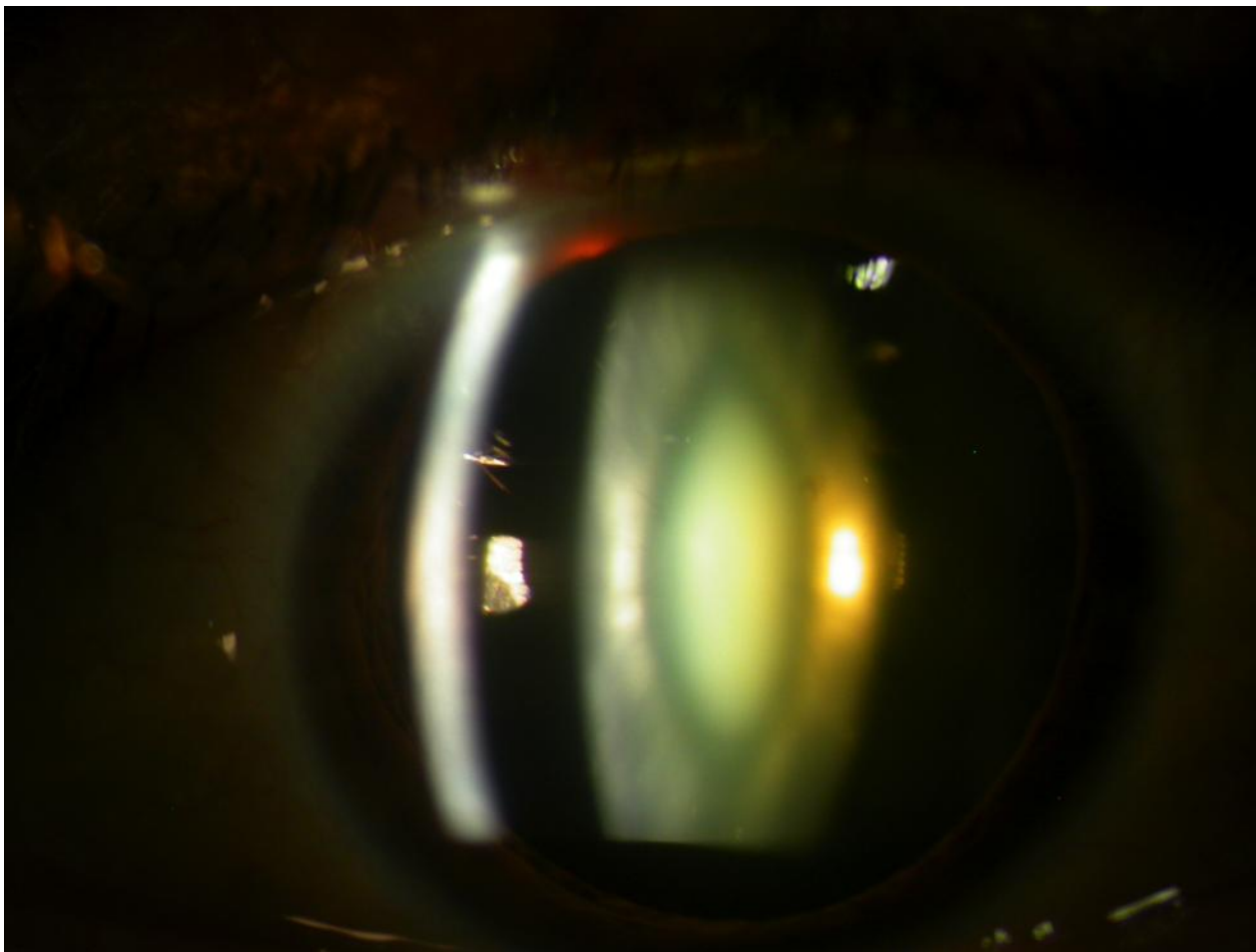


Cas 4

- Pacient de 70 anys, usuari d'ulleres amb hipermetropia des de fa 40 anys. Sense canvis significatius els últims 10 anys. Refereix que des de fa uns mesos veu pitjor de lluny i que per llegir es treu les ulleres i veu millor.
- Sospita diagnòstica?
- Circuit?:

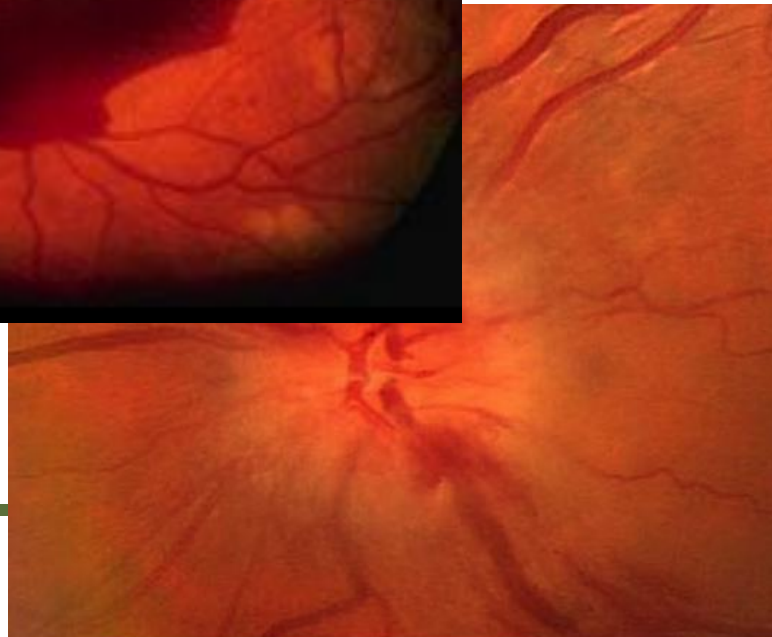
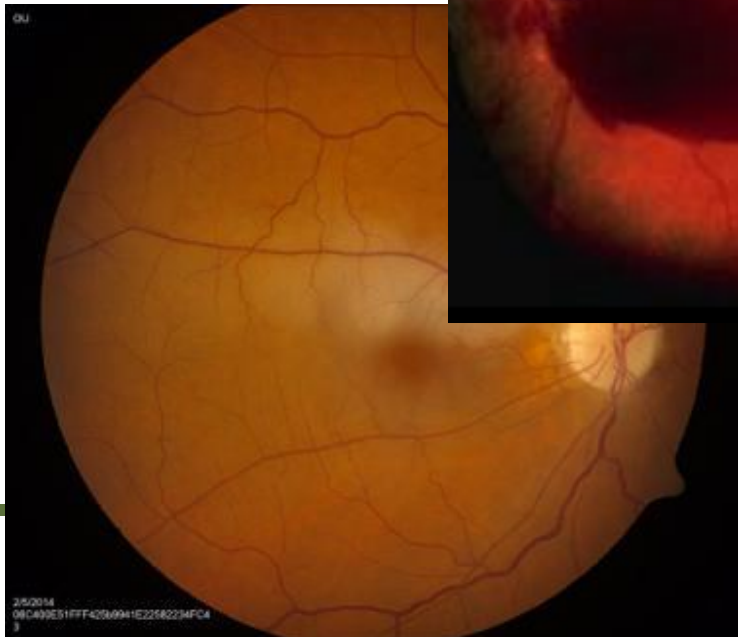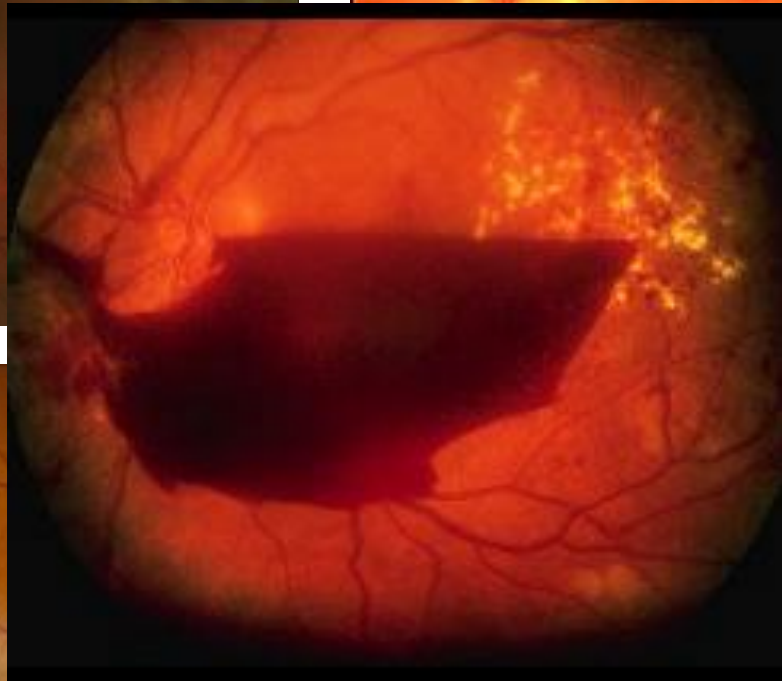
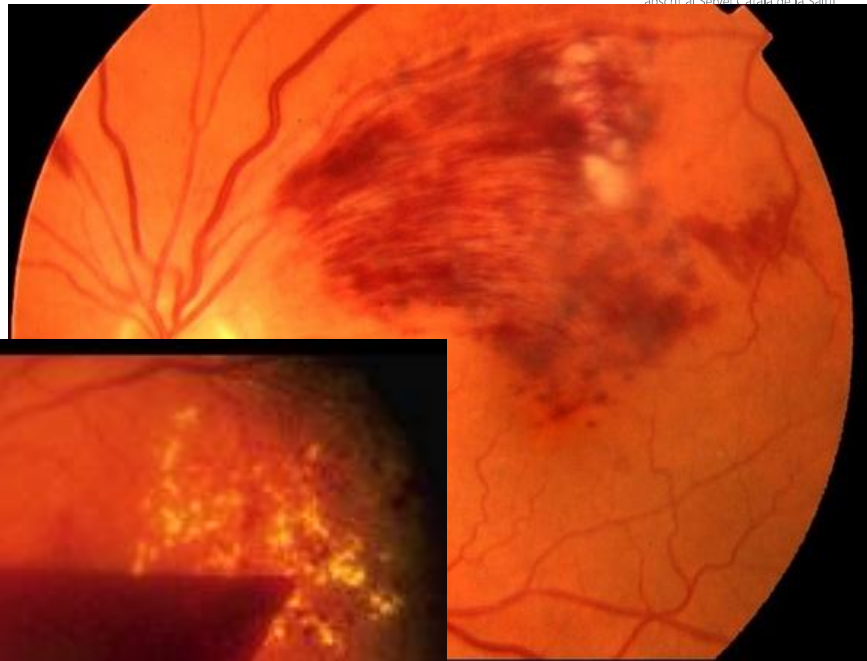
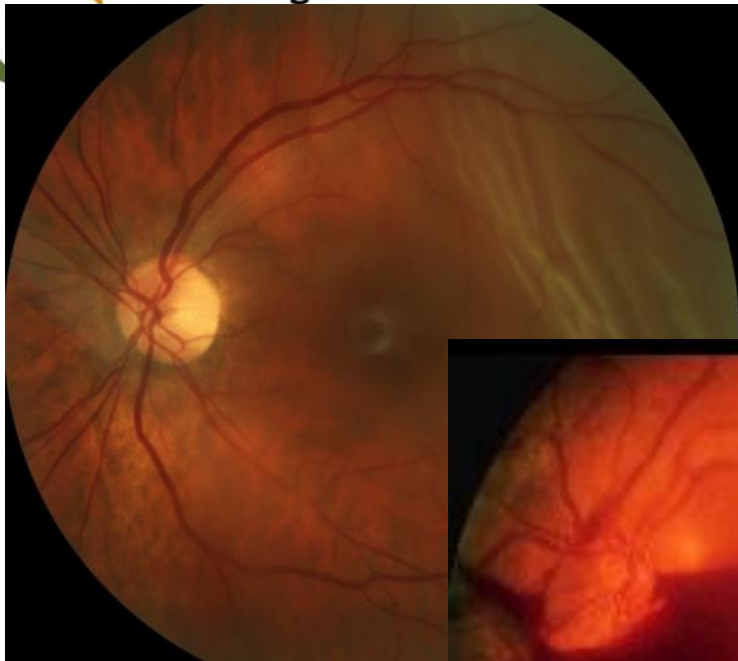


**Àrea Integral
de Salut**
Barcelona Esquerra



Cas 5

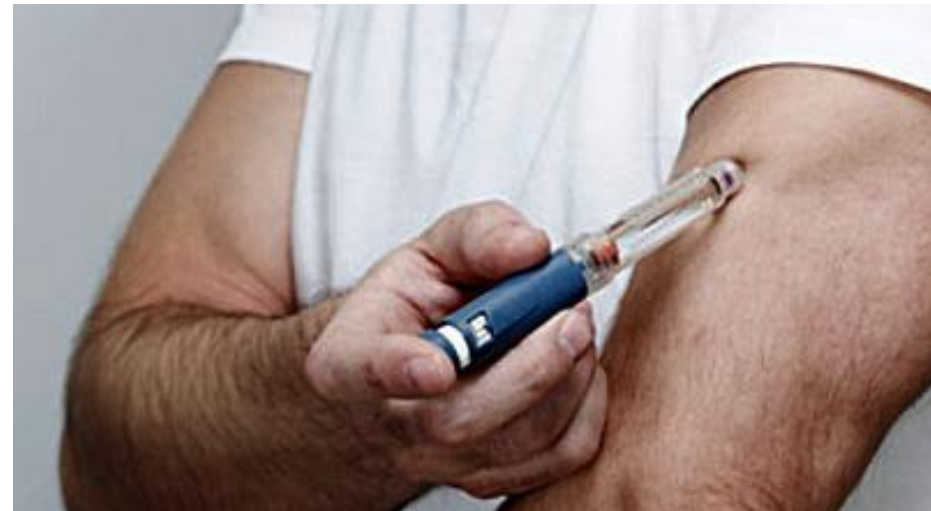- Pacient de 70 anys, que al llevar-se aquest matí ha notat que veia pitjor d'un ull, amb desaparició de la zona inferior del camp visual.
- Sospita diagnòstica?
- Circuit?:



- Desprendiment de retina
- Trombosi venosa
- Oclusió arterial
- Neuropatía òptica isquèmica
- Hemorragia vítreia

Cas 6

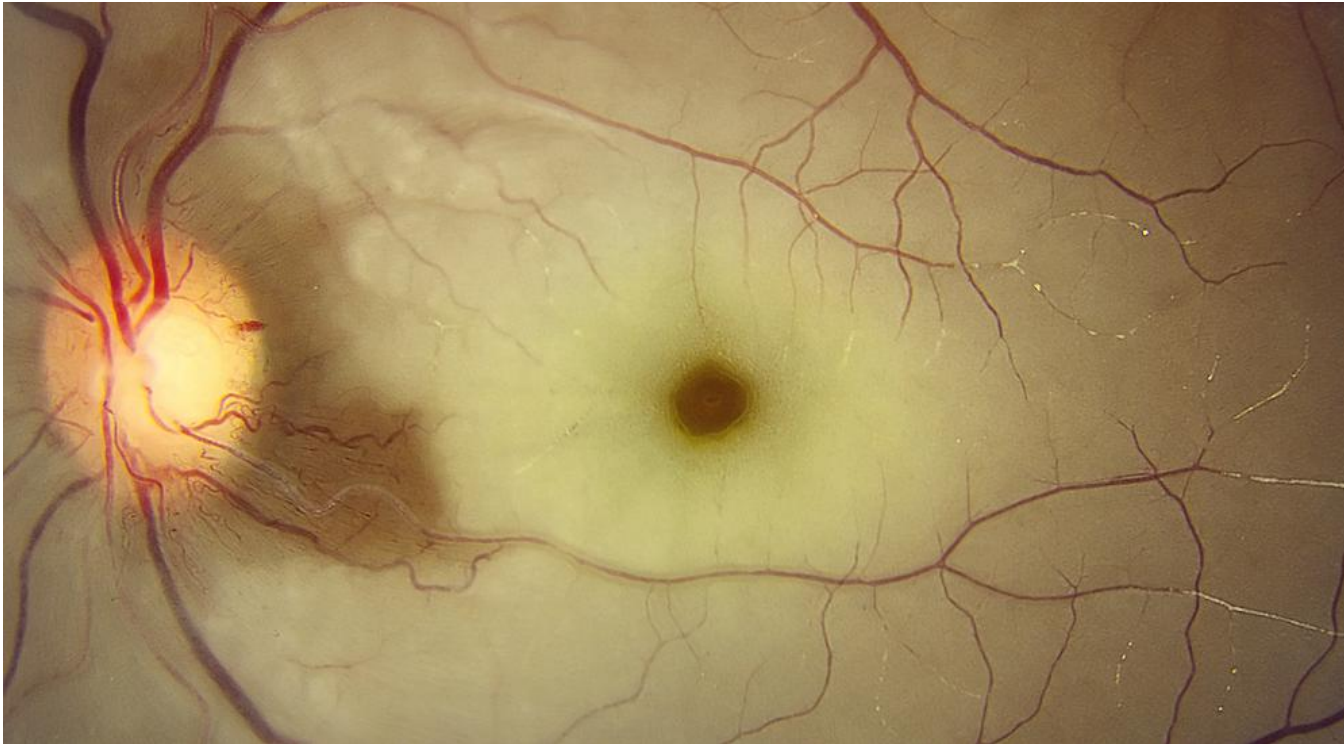- Pacient de 55 anys, diabètic en situació d'insulinització. Refereix disminució de visió bilateral, amb fluctuacions importants durant el dia.
- Sospita diagnòstica?
- Circuit?



Cas 7

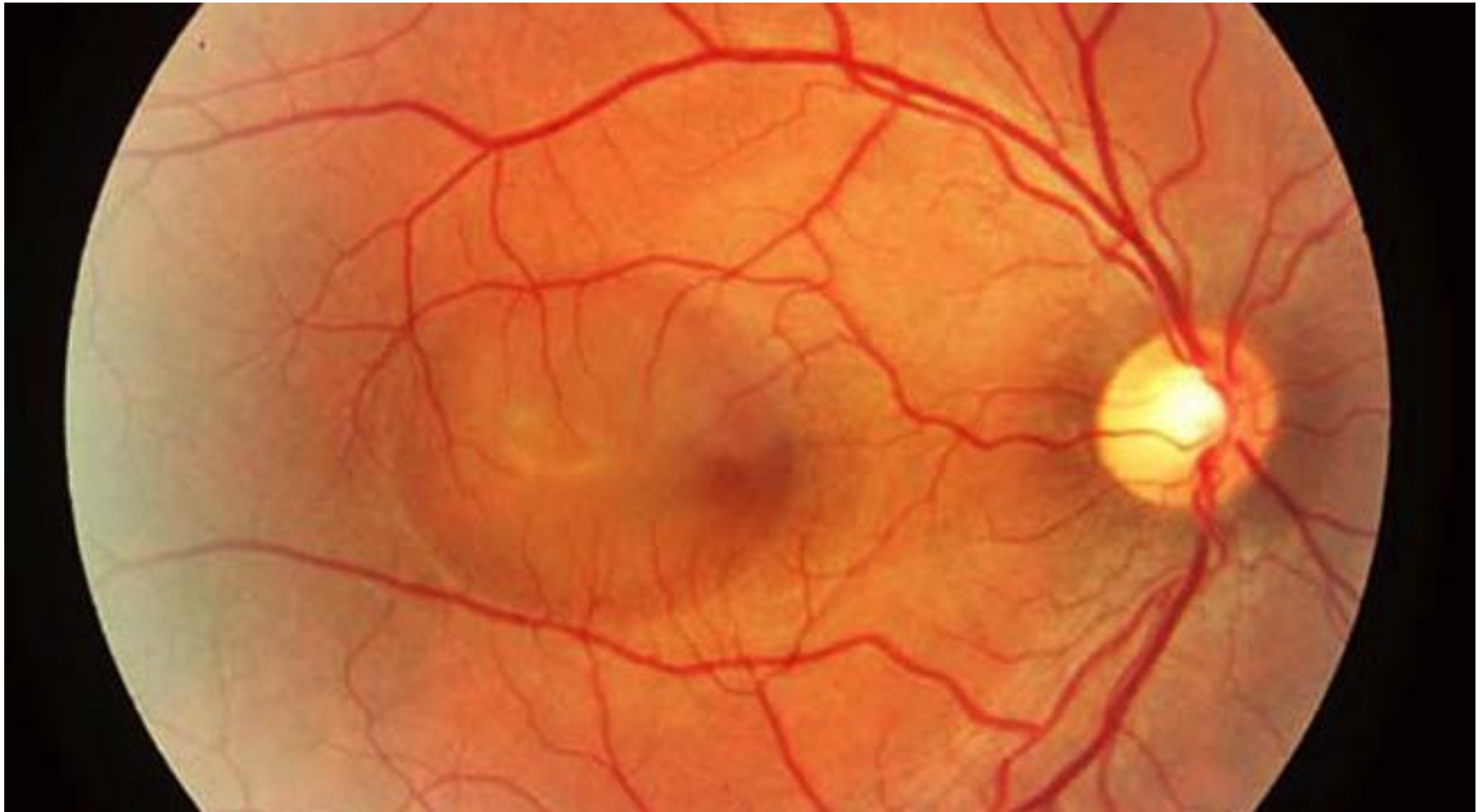- Pacient de 77 anys, amb pèrdua visual brusca a l'ull dret. Episodis amaurosis fugax les dues setmanes prèvies.
- Antecedents mèdics: cardiopatia, arrítmia cardíaca.
- Sospita diagnòstica?
- Circuit?

- **Obstrucció arterial retina**



Cas 8

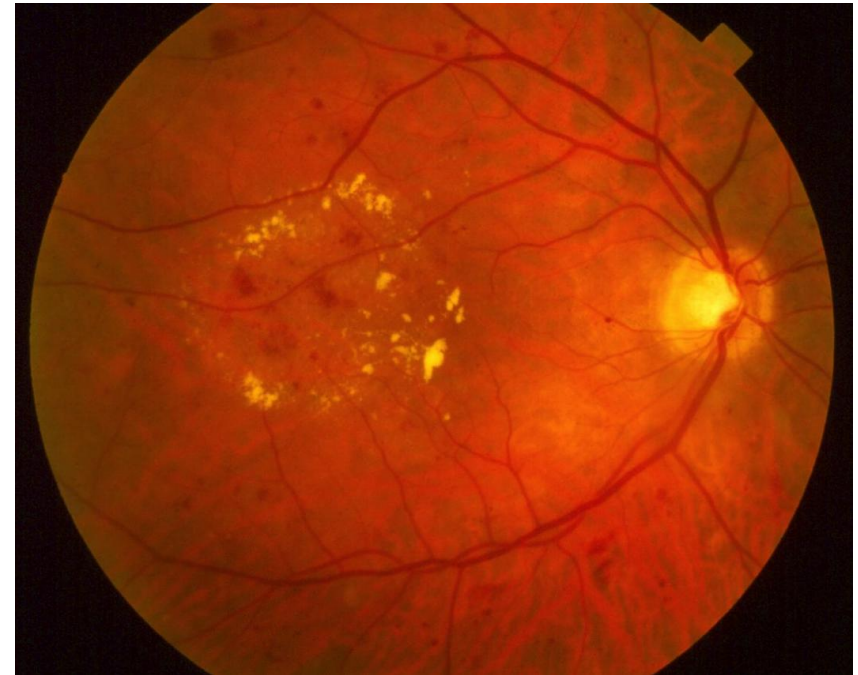
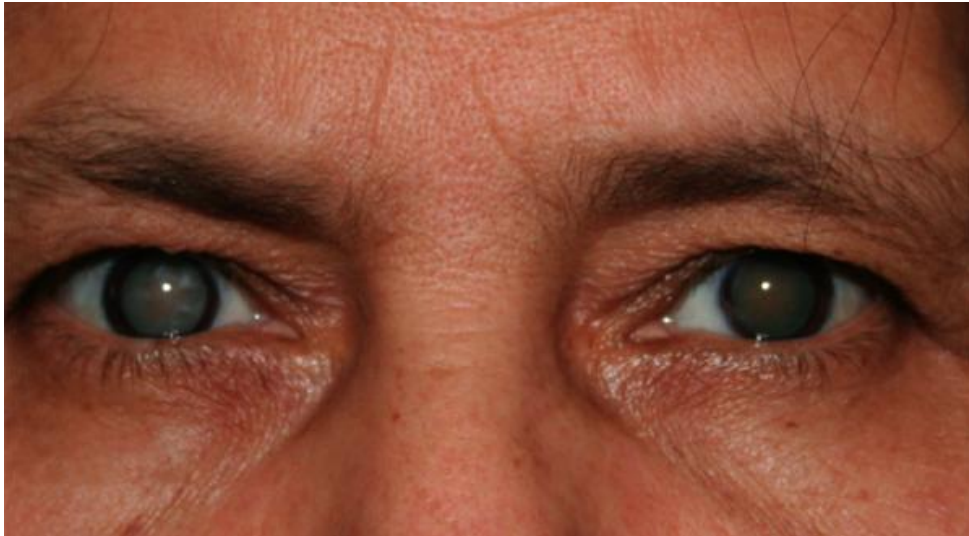- Pacient de 35 anys, amb disminució moderada de l'agudesesa visual de l'ull dret, amb visió deformada de les coses
- Sospita diagnòstica?
- Circuit?:



Cas 9

- Pacient de 60 anys, diabètic de 15 anys d'evolució, refereix disminució de l'agudesesa visual progressiva (UD>UE)
- Sospita diagnòstica?
- Circuit?:

- Progressió de retinopatia diabètica
 - Edema macular
- Cataracta



Cas 10

- Pacient de 70 anys, refereix disminució de l'agudesesa visual de l'ull dret, associada a visió halos lluminosos, d'uns 3 dies d'evolució, amb ull vermell, dolor intens i anisocoria.
- Sospita diagnòstica?
- Circuit?:



