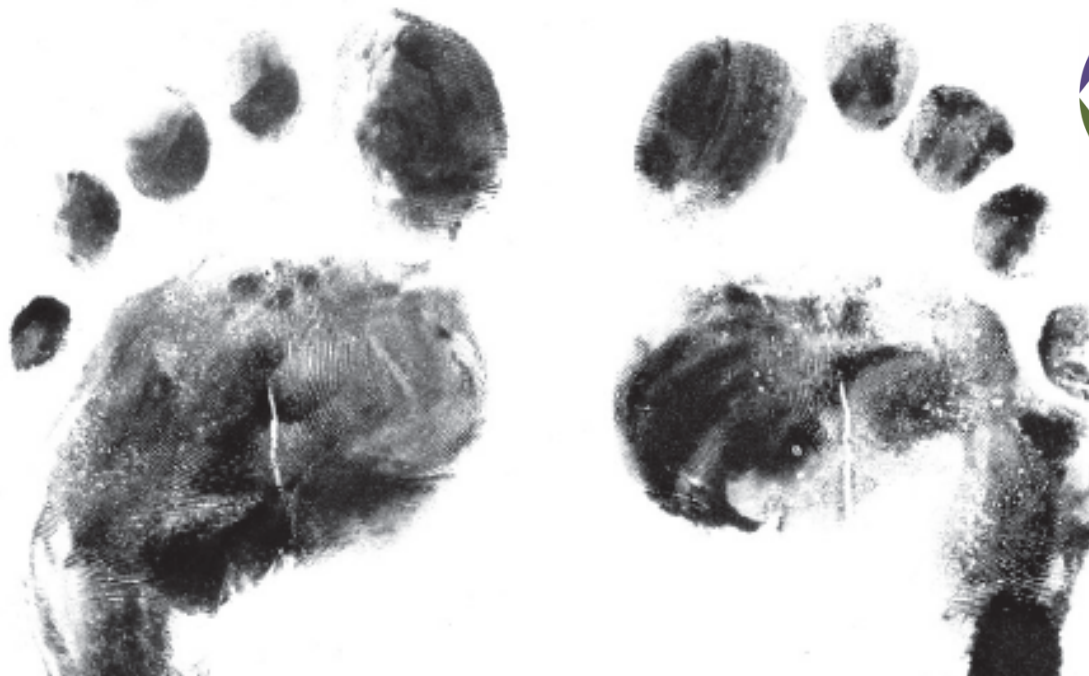

**Cures del peu diabètic**  
**Identificació de les complicacions**  
**Sergi Sánchez**  
**Podologia, Hospital Clínic**

**IX JORNADA D'ATENCIÓ COMPARTIDA EN CIRURGIA VASCULAR DE L' AIS-BE**

Sala Polivalent, Vil·la Florida, C/ Muntaner, 544

24 febrer 2017

**1. Identificació de les alteracions dèrmiques**

**2. Identificació de les alteracions unguials**

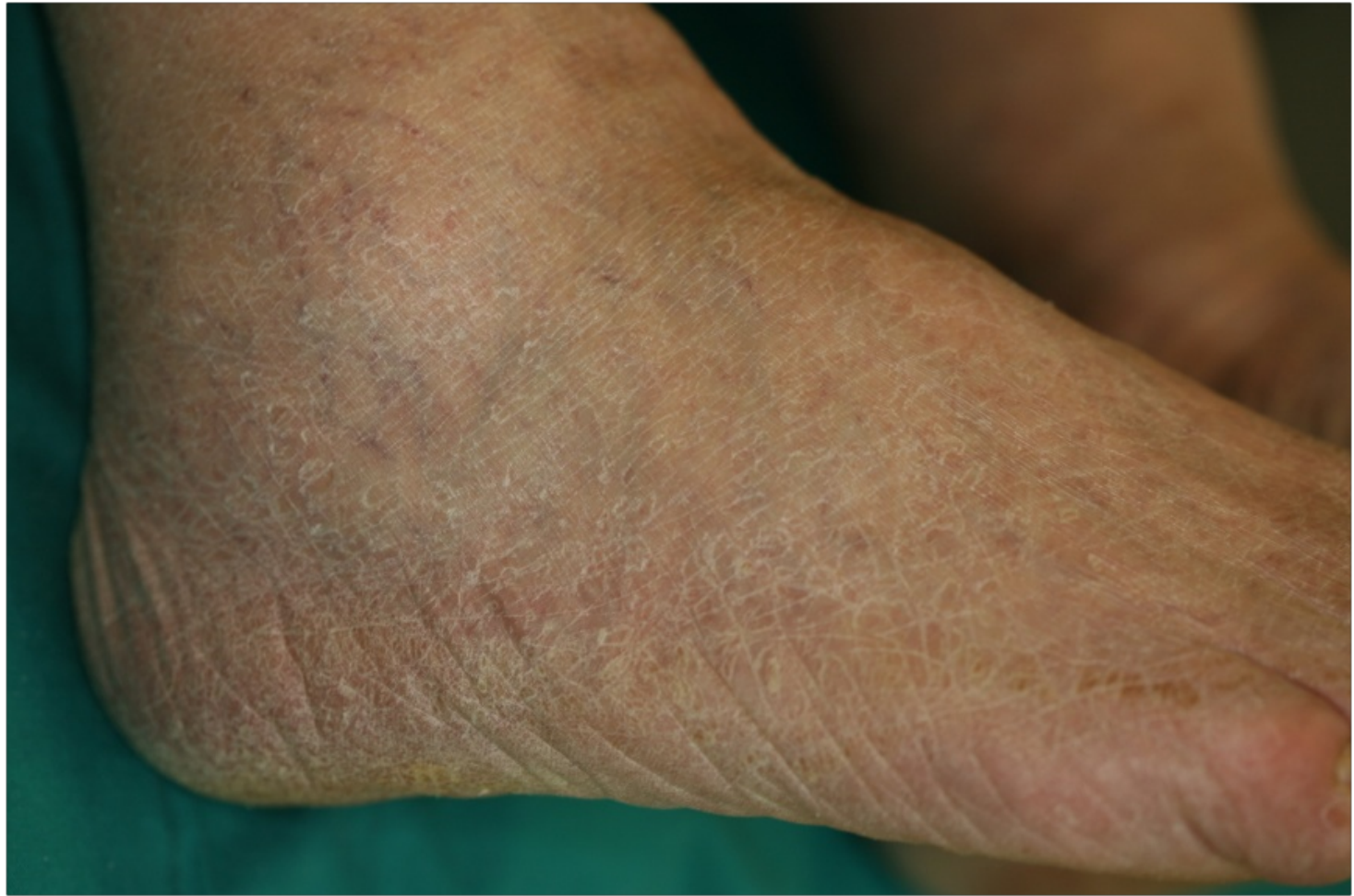**3. Identificació de les alteracions en la  
morfologia del peu**

**4. Identificació de les alteracions dinàmiques**

# 1. Identificació de les alteracions dèrmiques

# Anhidrosis i Xerosis

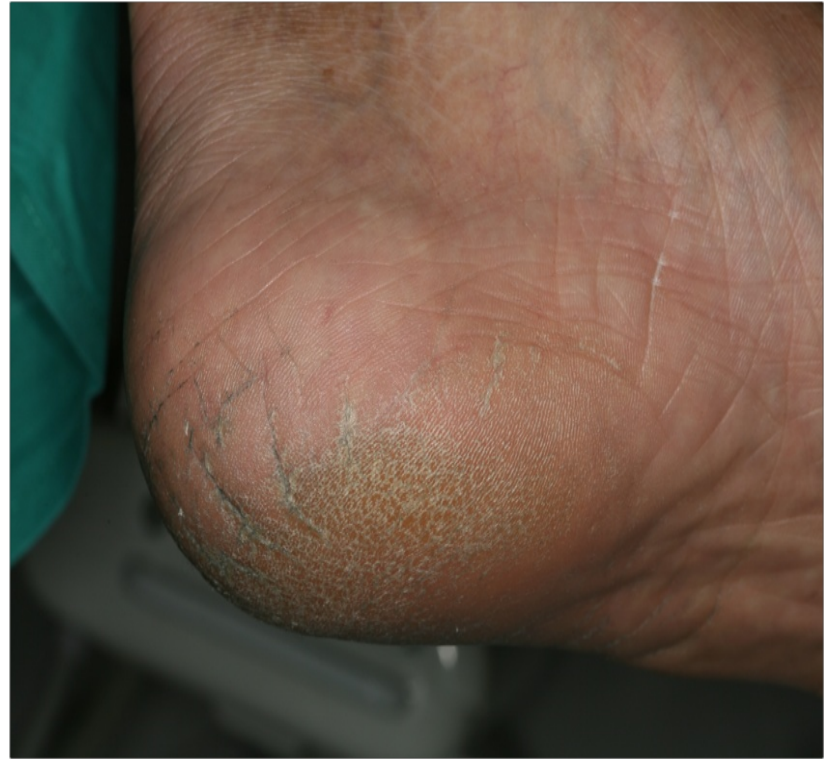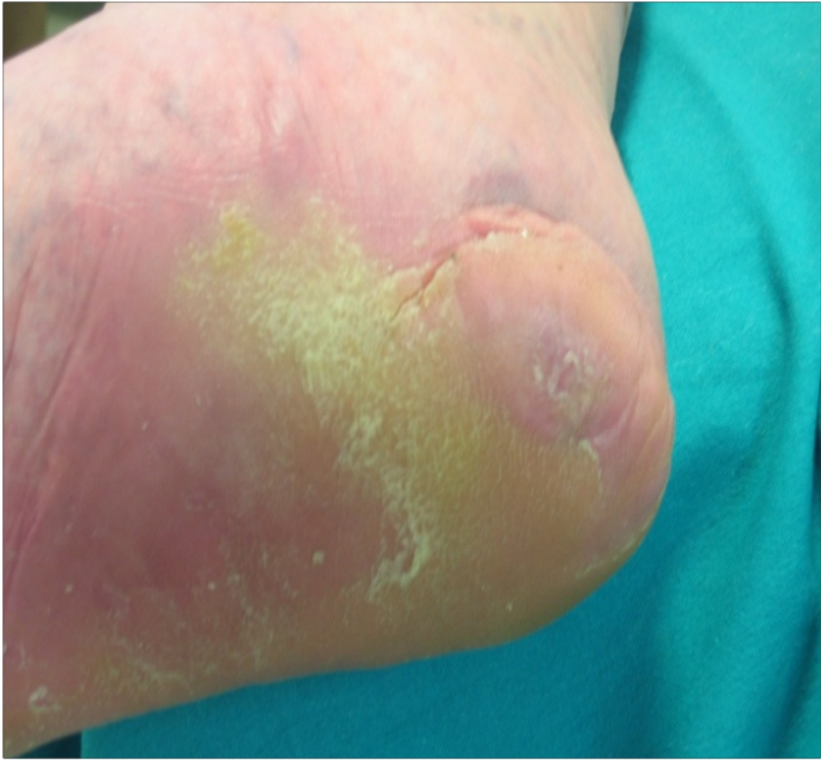La anhidrosis i/o xerosis es caracteritza per la sequetat cutanea del peu, i en els pacients amb peu diabètic pot ser el primer signe d'una **neuropatia autònoma**.



# Clivelles

Són lesions que es localitzen en talons, en pacients amb anhidrosi, o també en zones interdigitals.

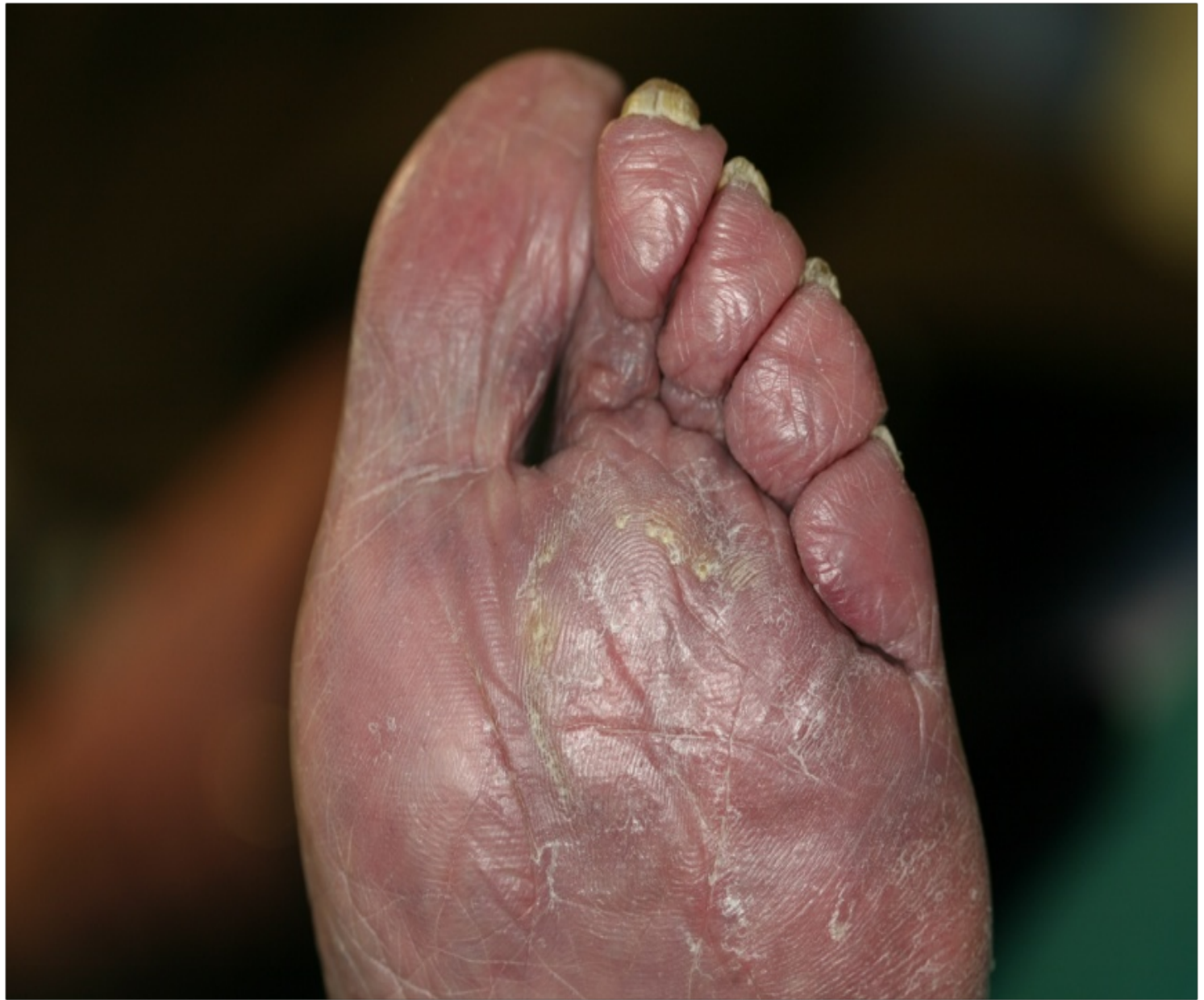Si no son tractades, poden ser l'inici de petites ferides, infeccions i lesions ulceroses que no són d'origen neuropàtic, però que en pacients amb **alteracions vasculars** son de difícil tractament.

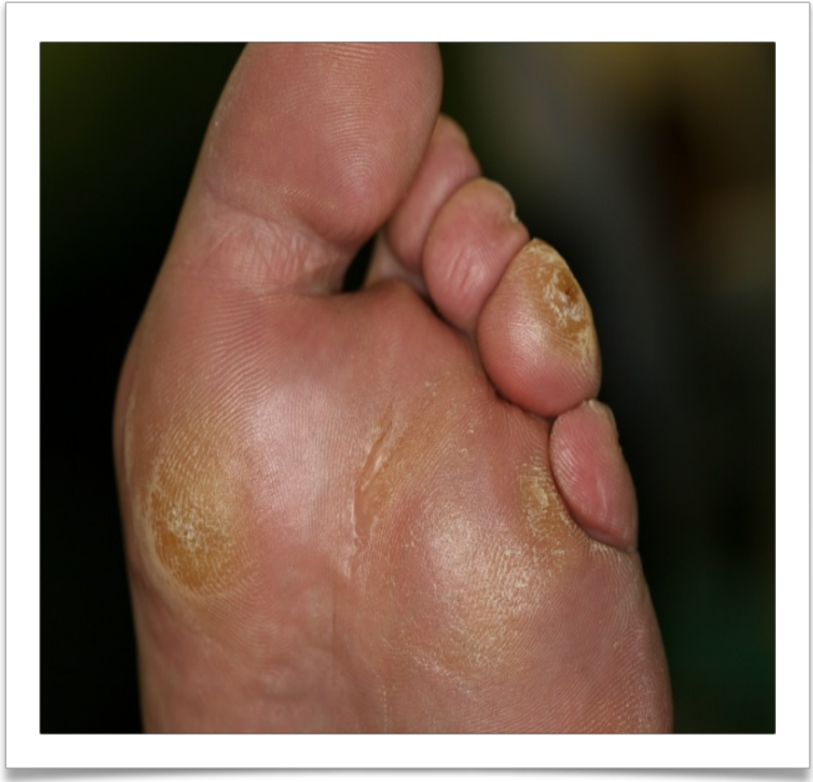
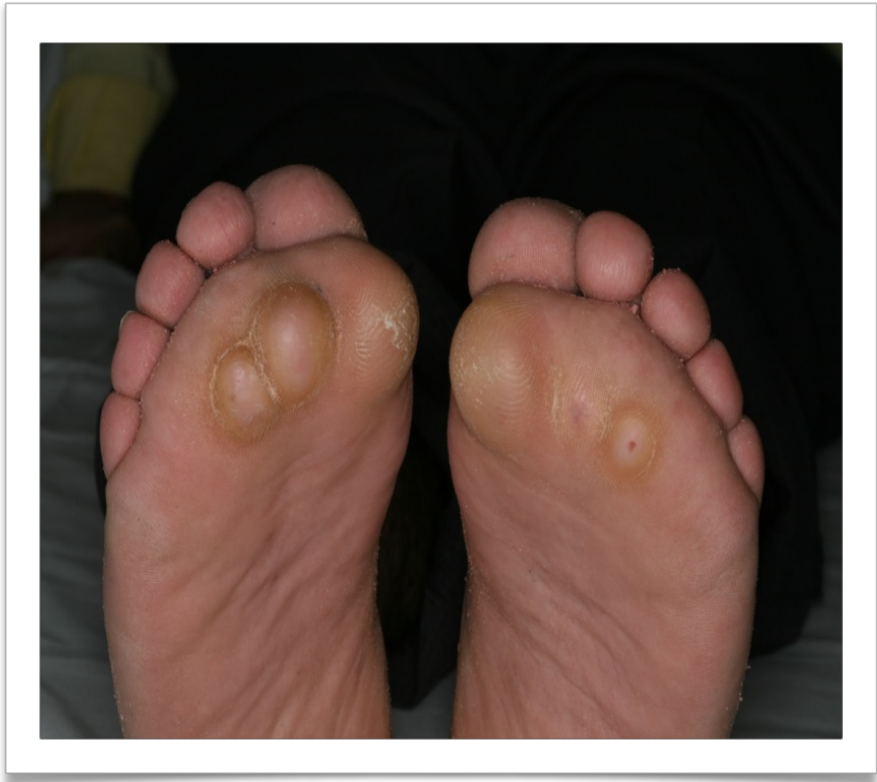
## Atròfia teixit adipós plantar

Les alteracions del gruix i la qualitat del teixit adipós plantar, són molt freqüents.

L'atròfia del teixit adipós, pot se l'origen de l'aparició de lesions dèrmiques com hiperqueratosis i helomes plantars.

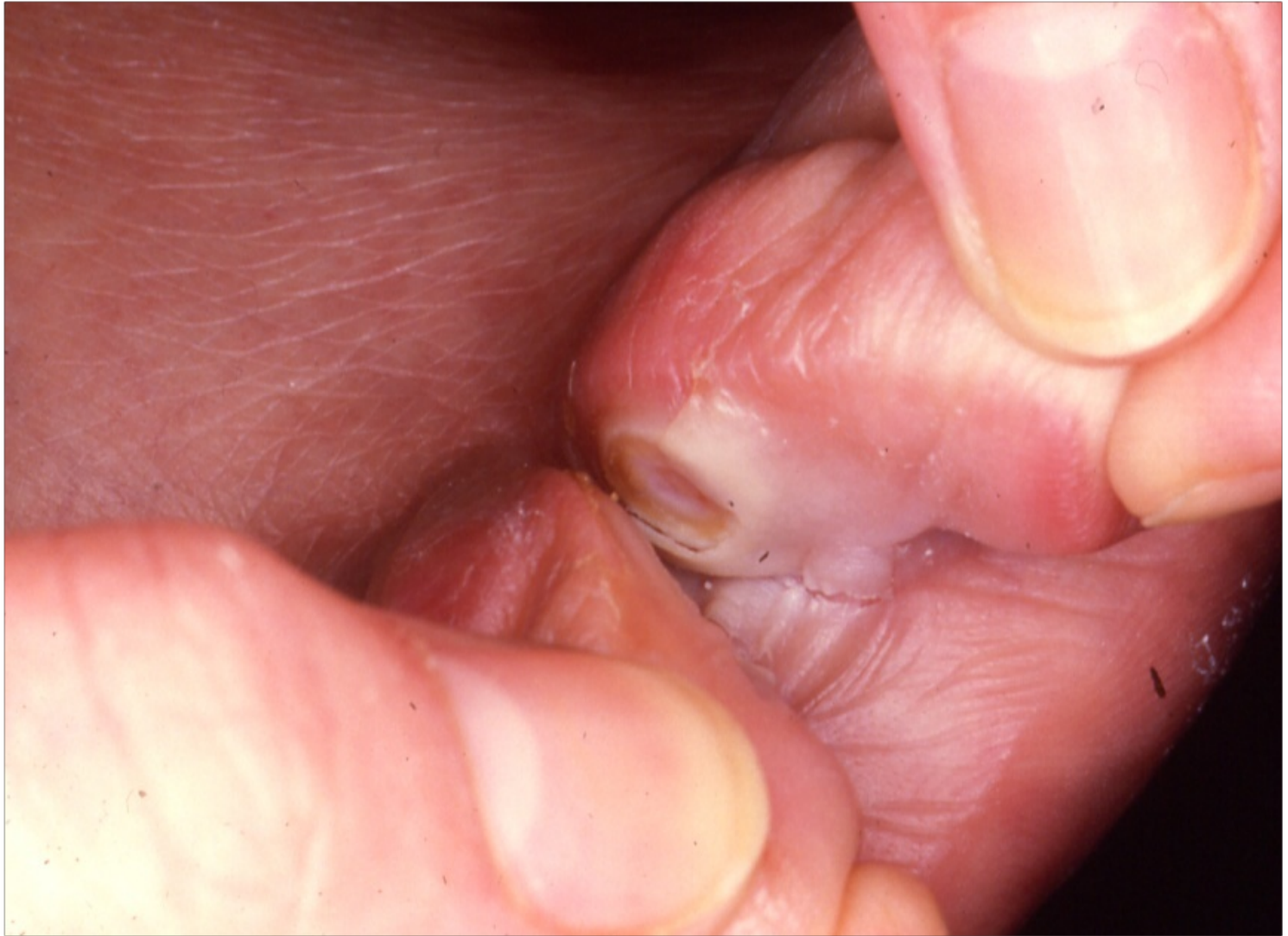


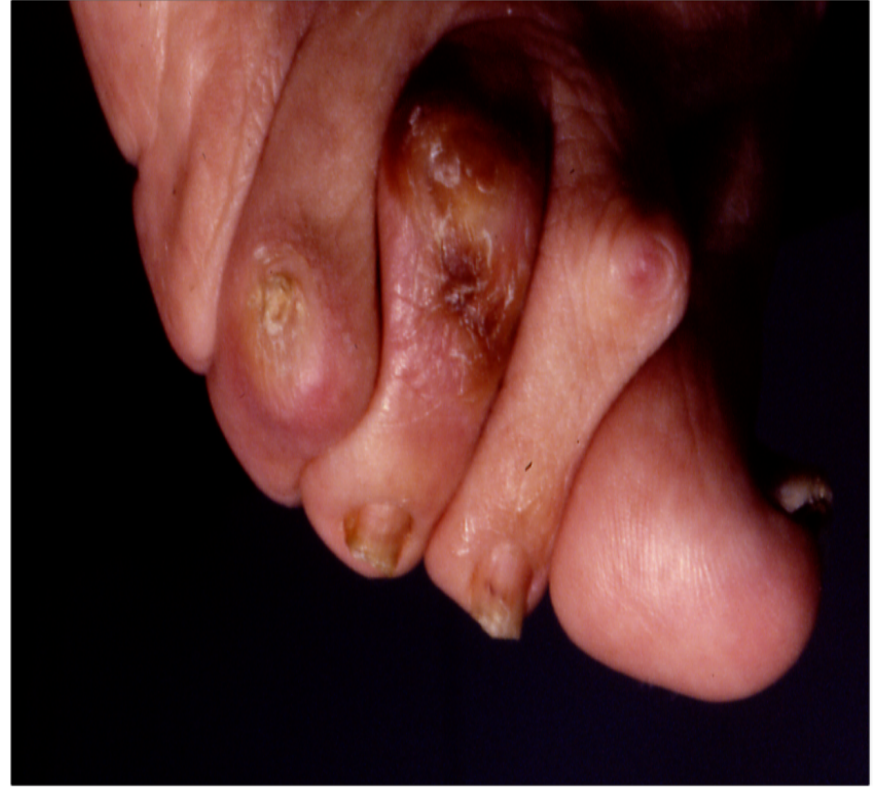
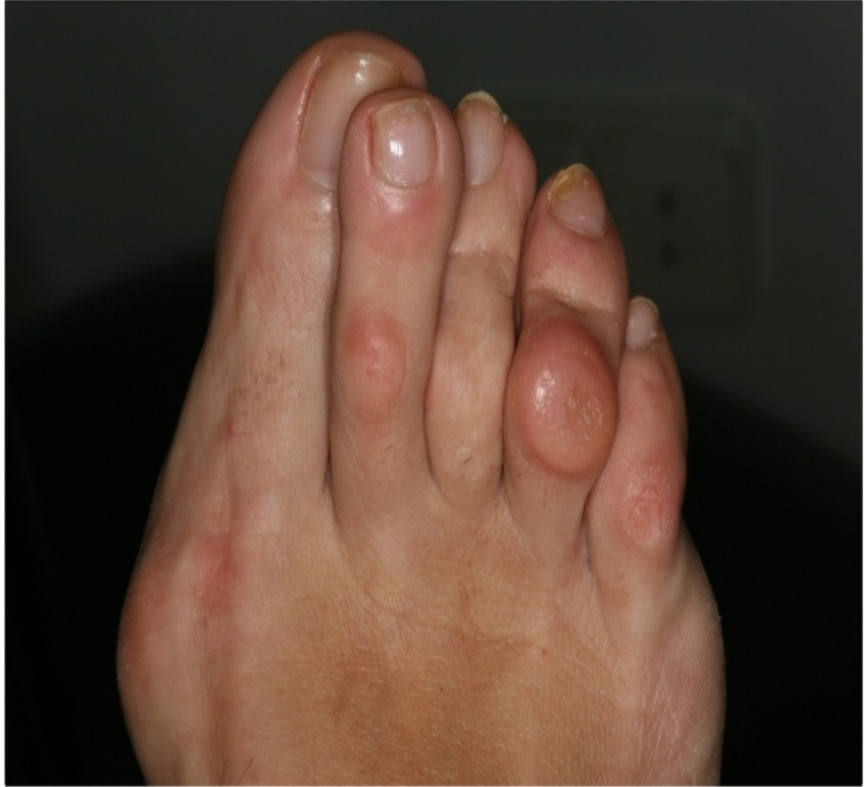## Helomes i callositats digitals

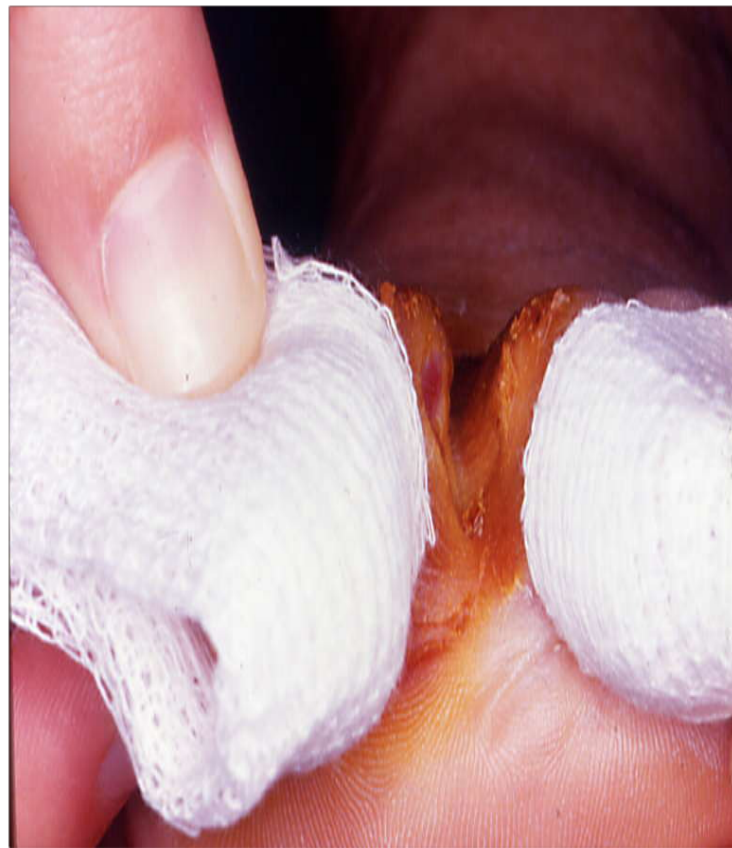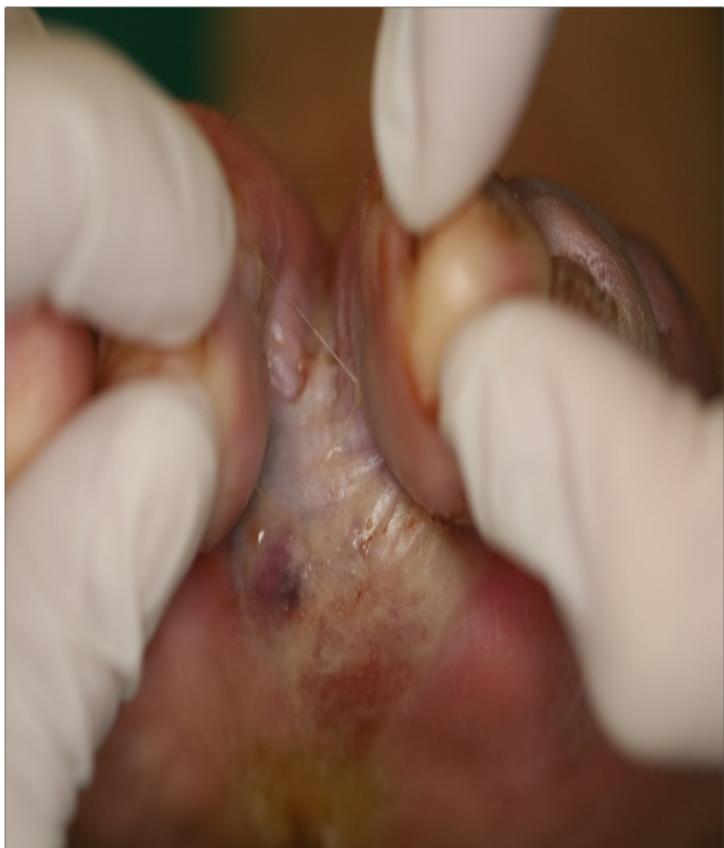La **neuropatia autònoma**, pot donar lloc a alteracions de les alineacions digitals, per afectació de la musculatura intrínseca del peu.

Aquestes alteracions poden ocasionar lesions interdigital, i dorsals del dits, en forma d'hiperqueratosis i helomes. En pacients amb **neuropatia sensitiva** pot donar lloc a lesions més greus.

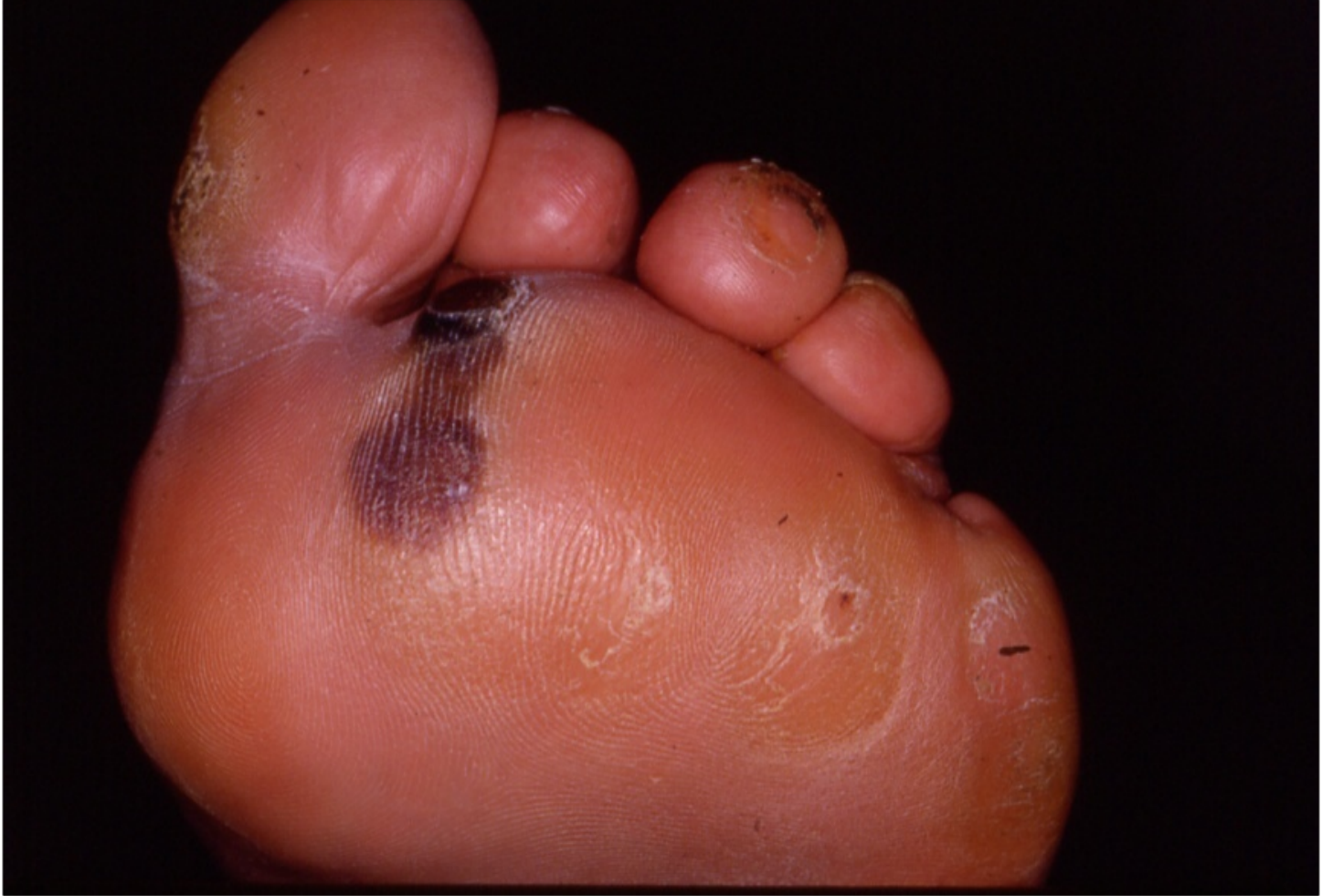



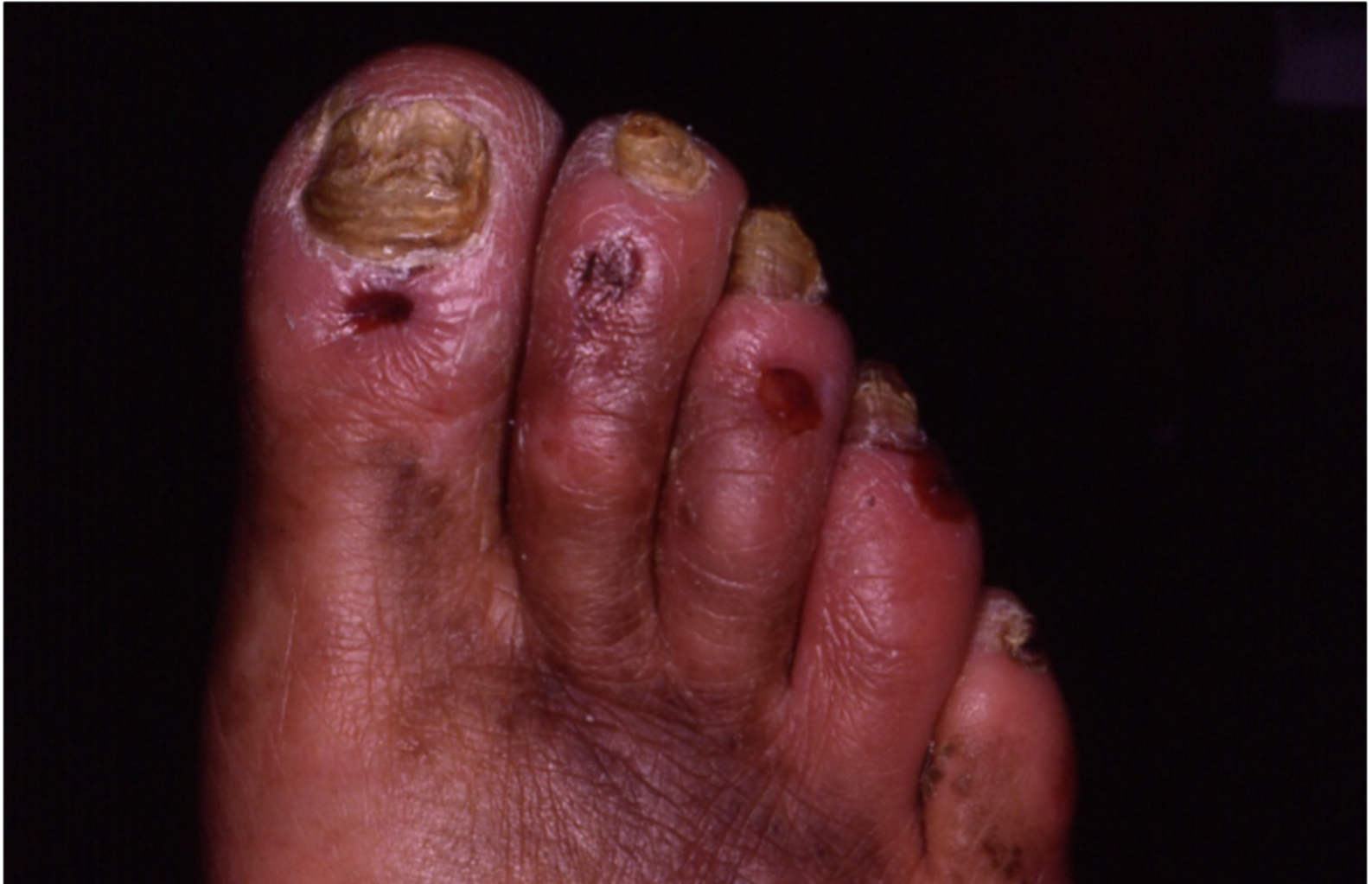ixer maceració interdigital, micosis, fissures donant lloc a d



## Queratosi hemàtica

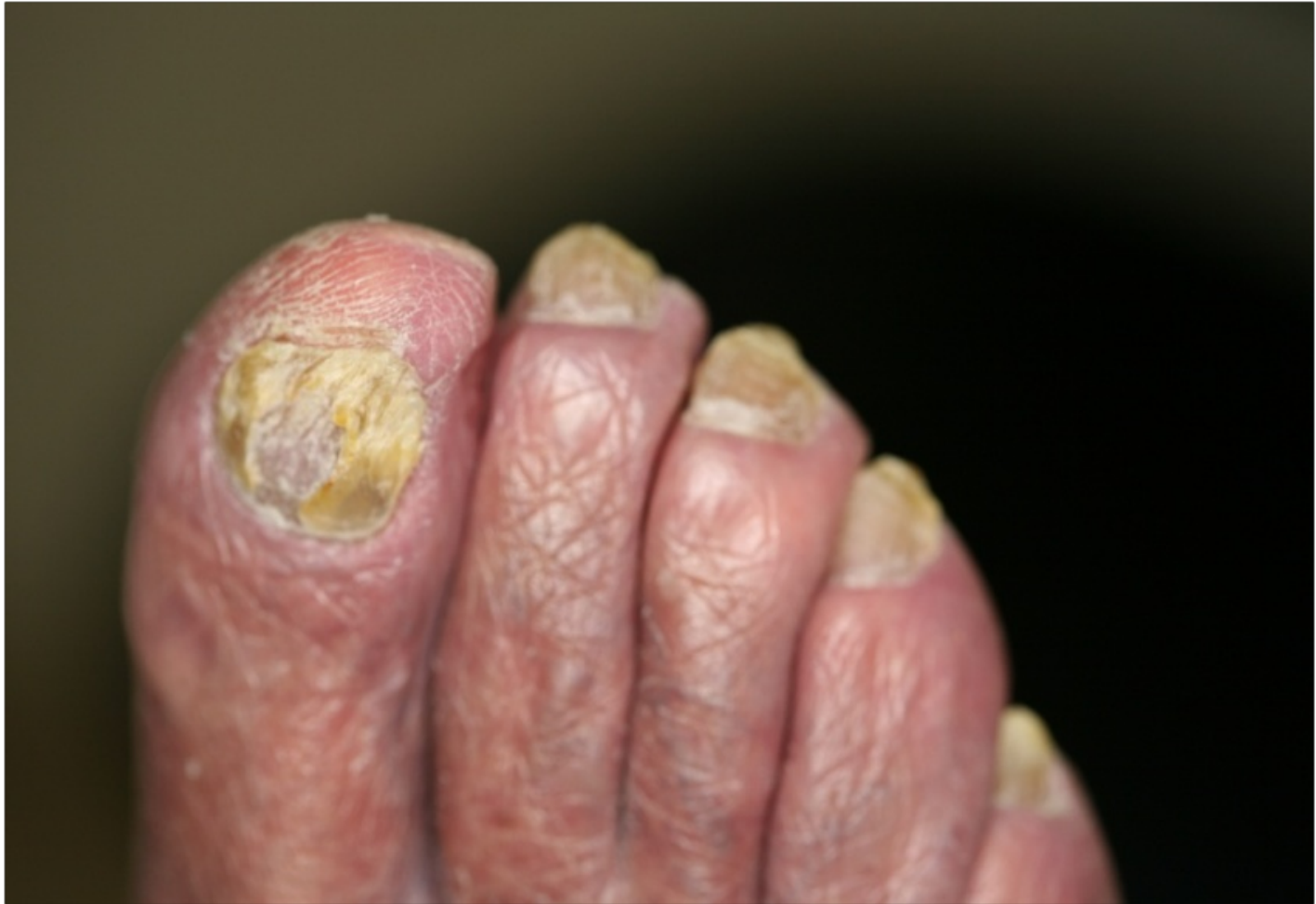

## Altres lesions erosives pell

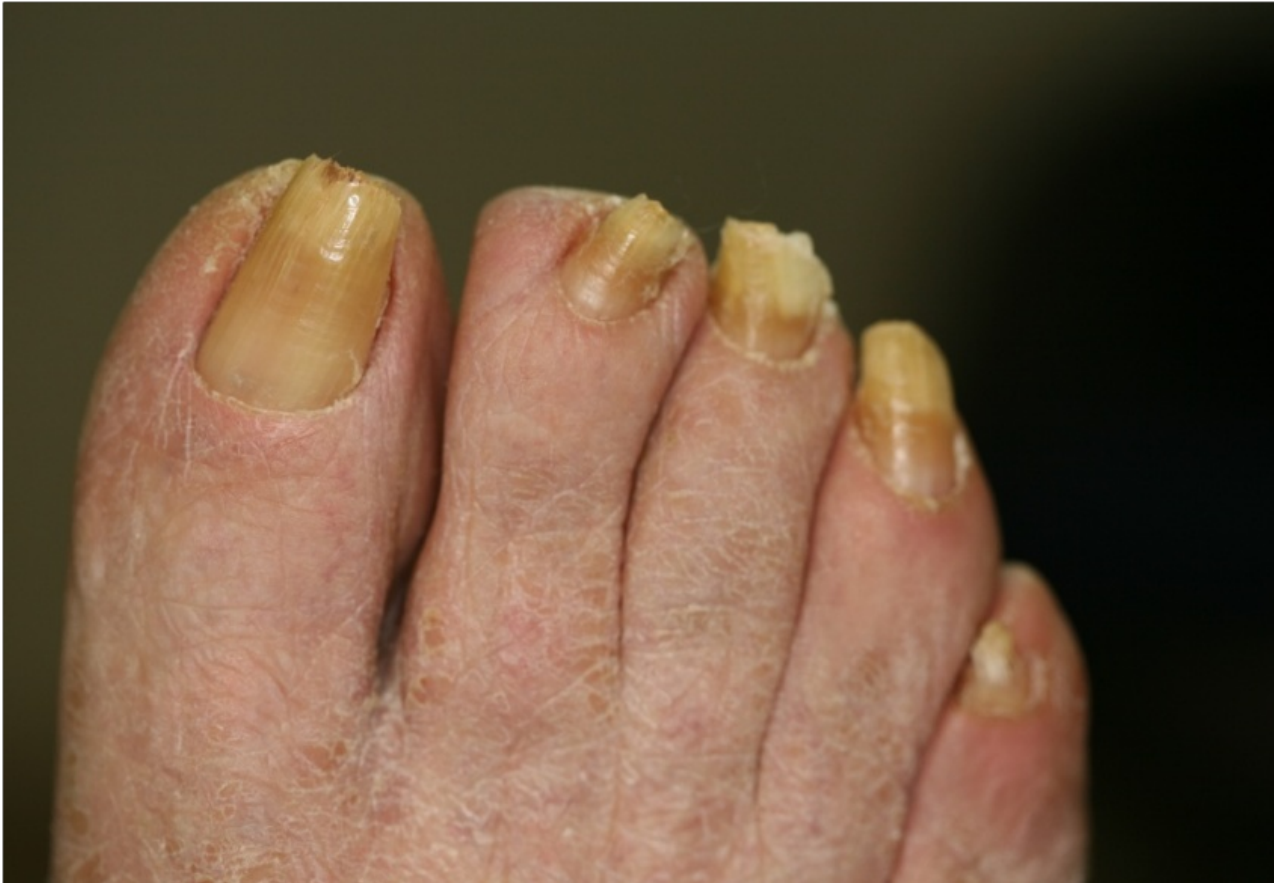

## 2. Identificació de les alteracions Unguials

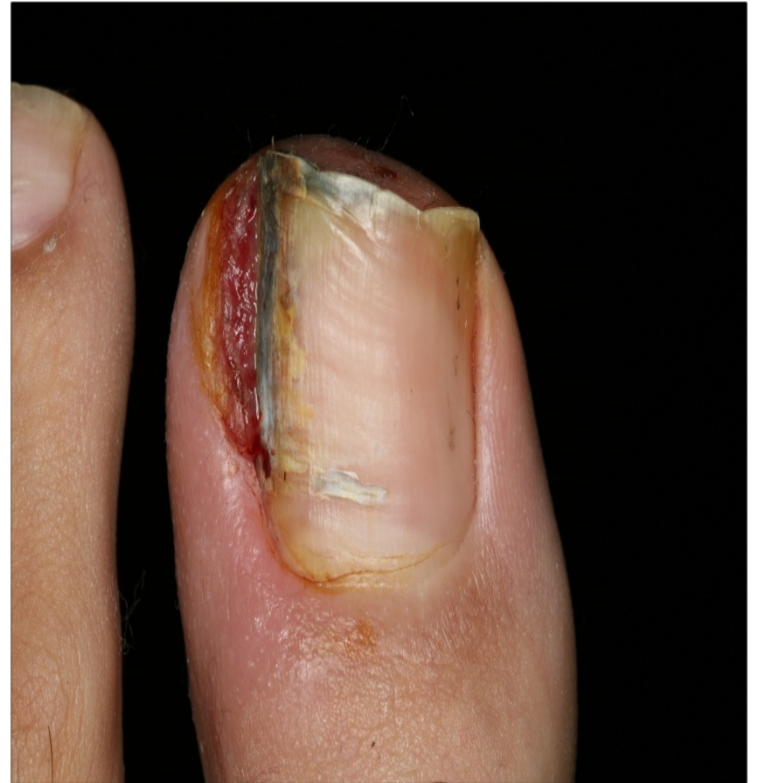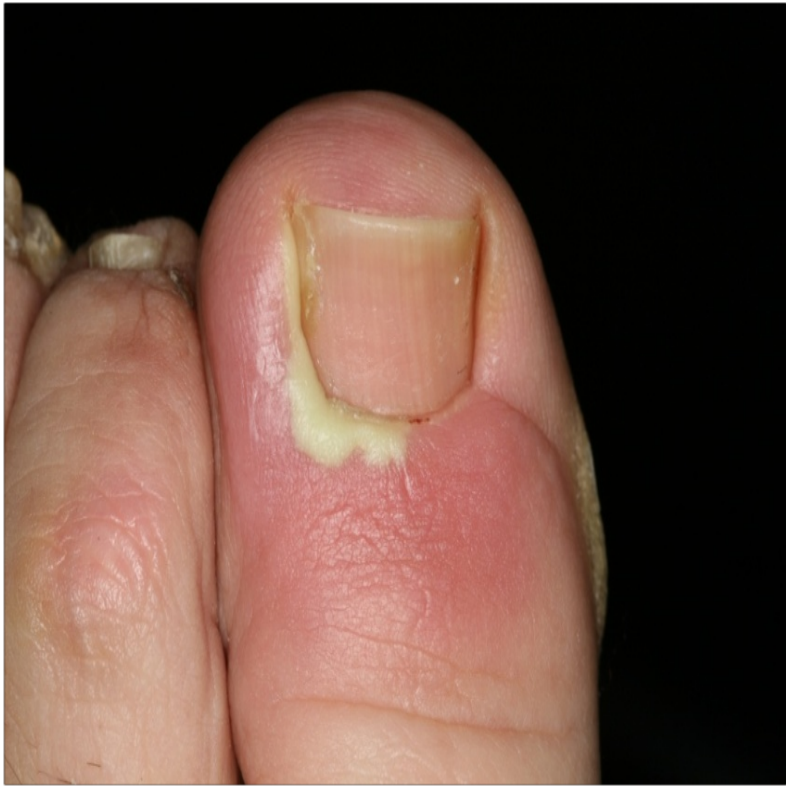## Onicodistròfies / onicomicosis / onicogrifosis



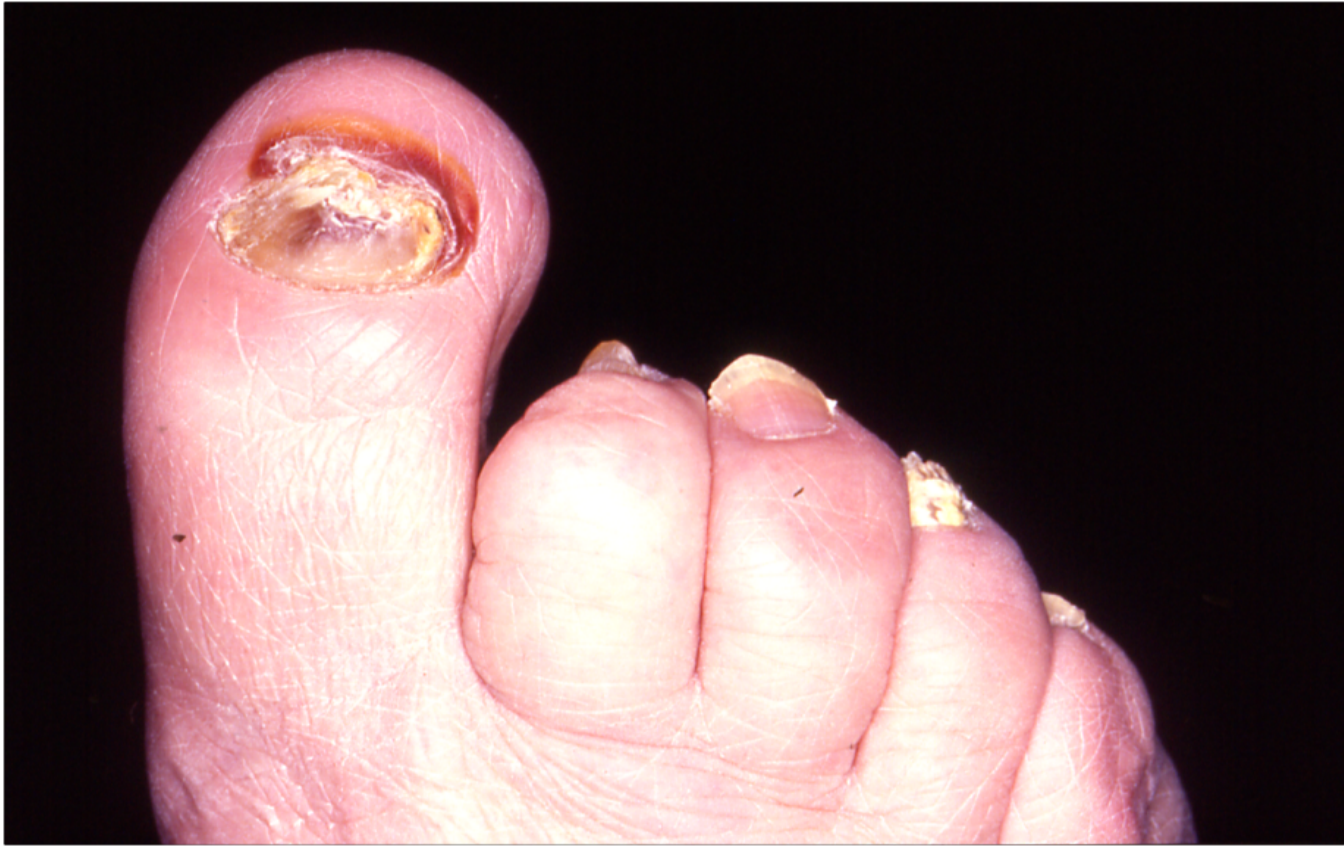# Onicocriptosis



# Onicocriptosis Aguda

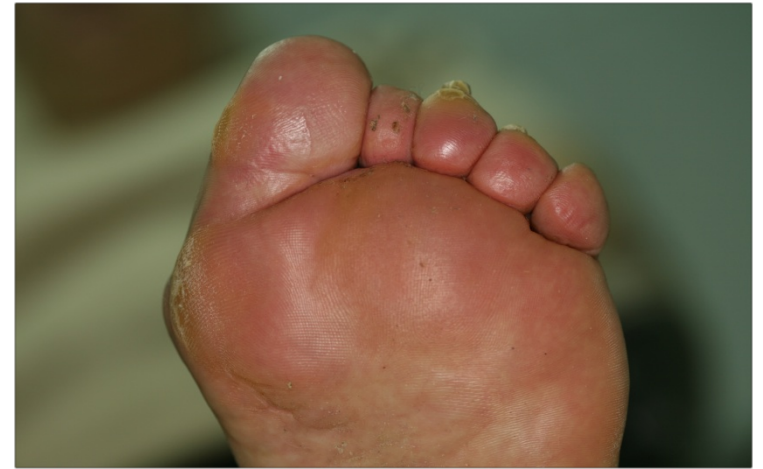
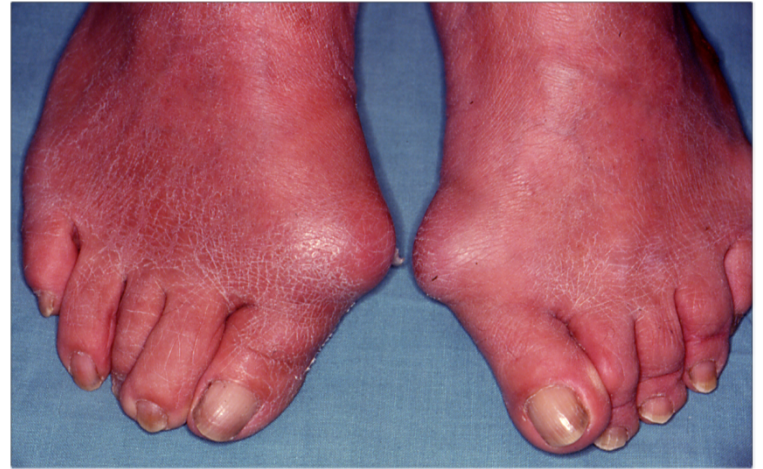
## Hematoma subunguial

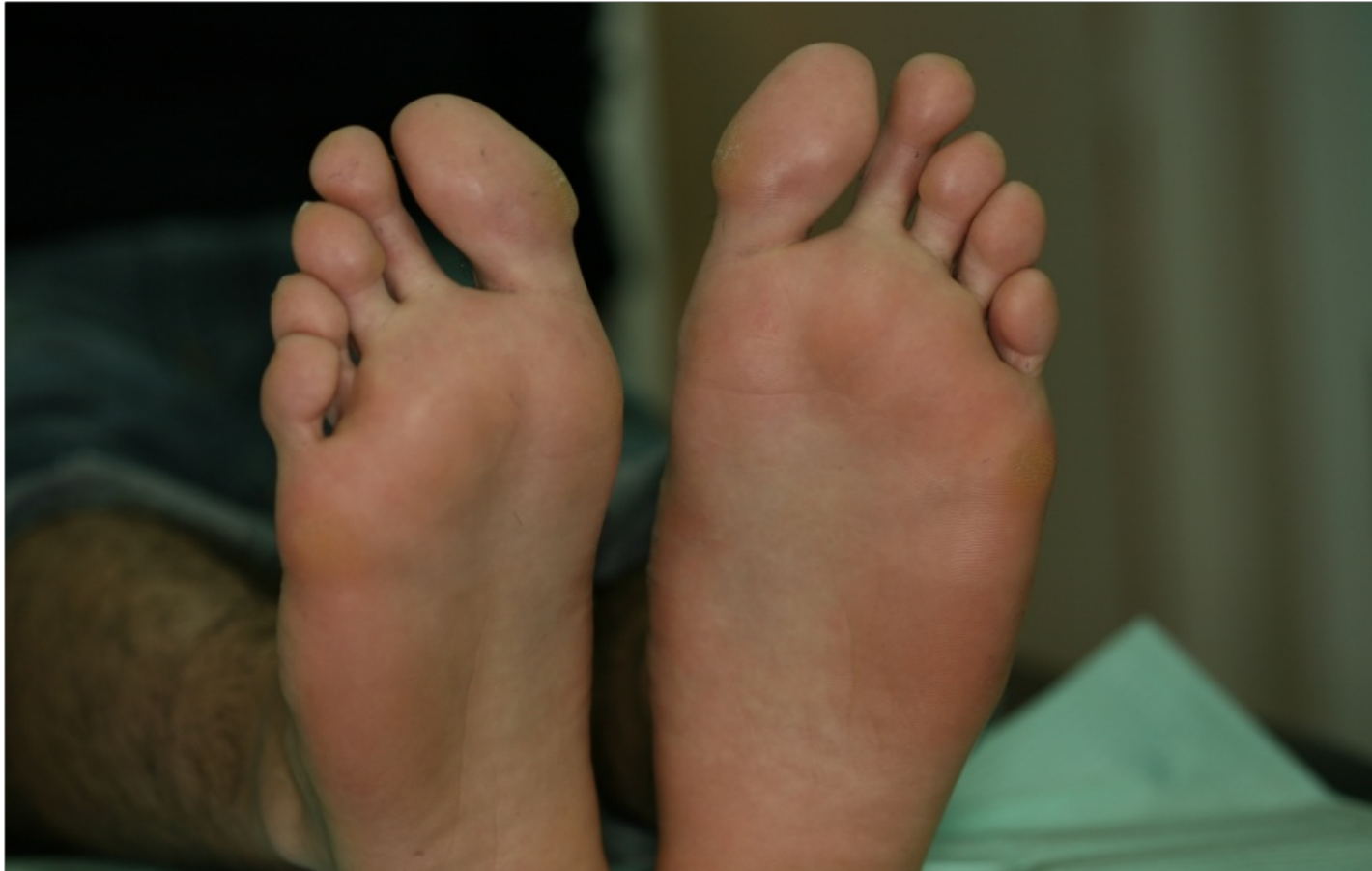

### 3. Identificació alteracions morfològiques en el peu

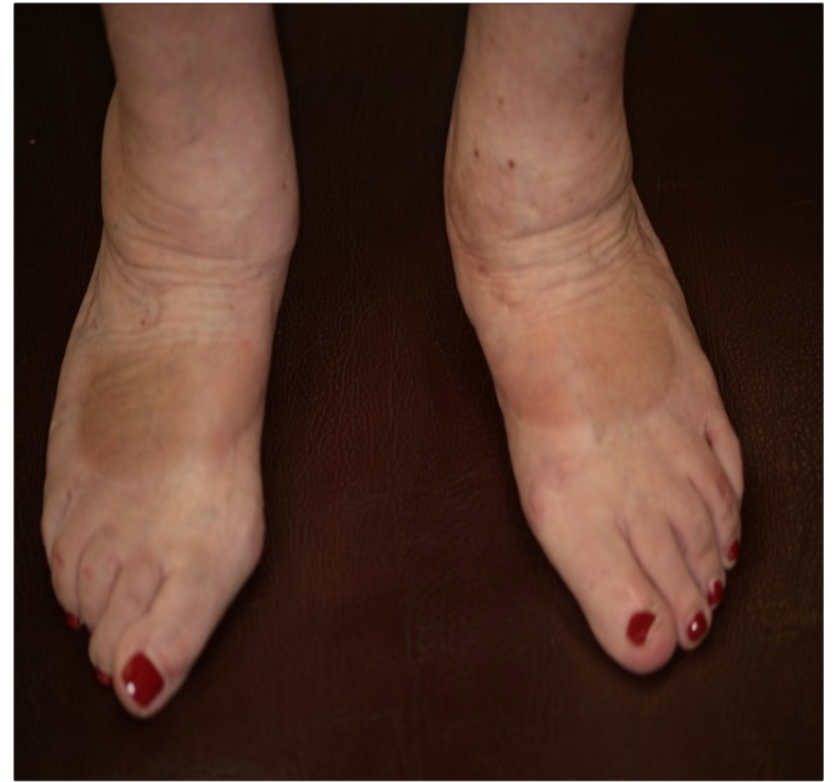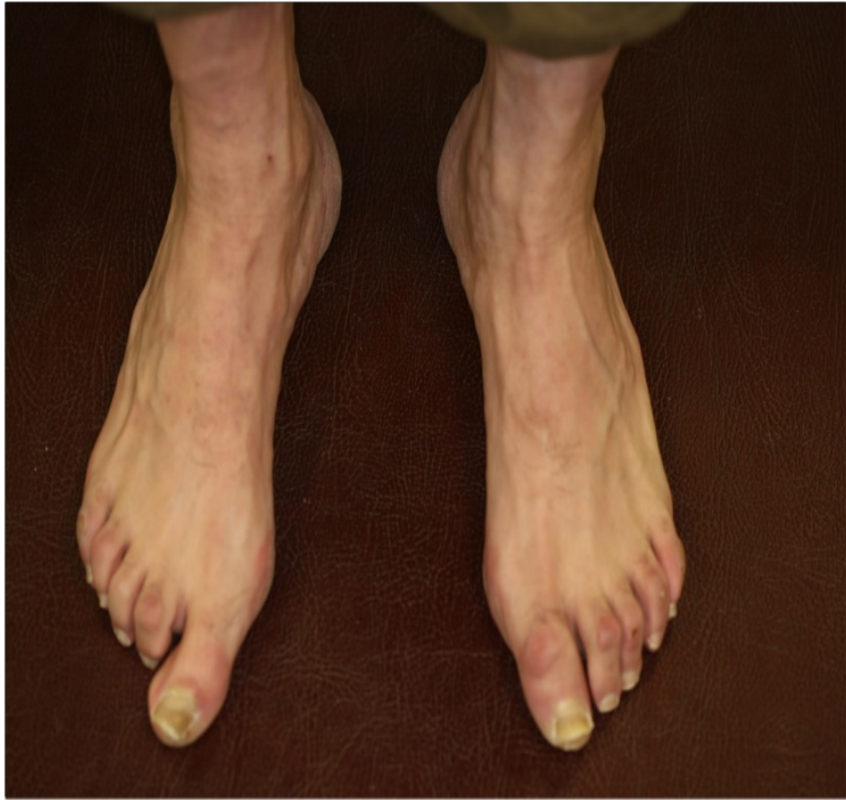- Hallux Valgus / Rigidus  
+/- Galindó i altres  
desordres del dit gros
- Distensió MTT



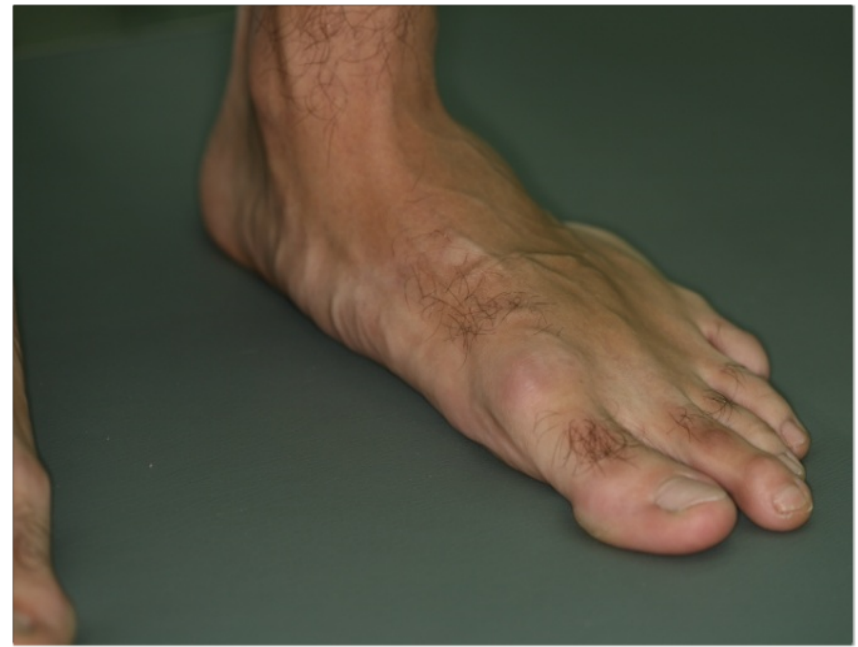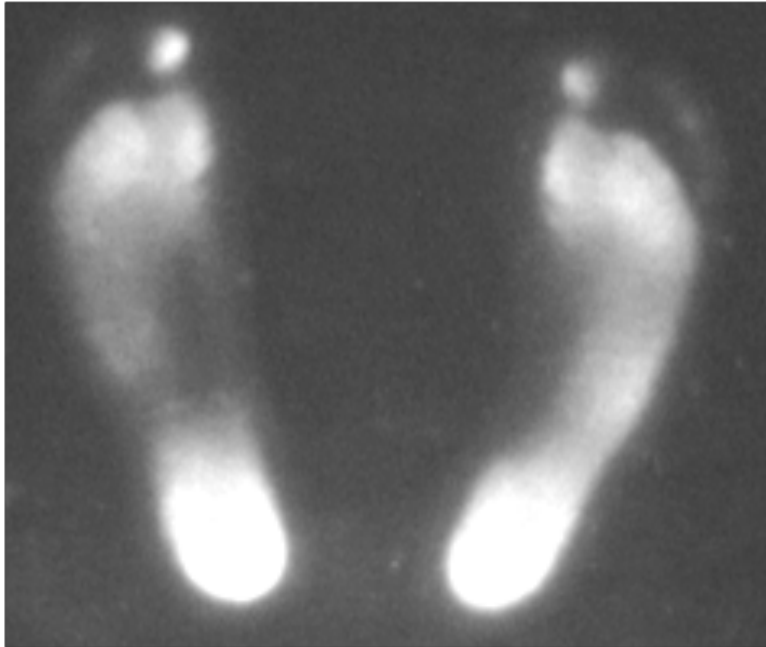
➤ Galindó del cinquè dit

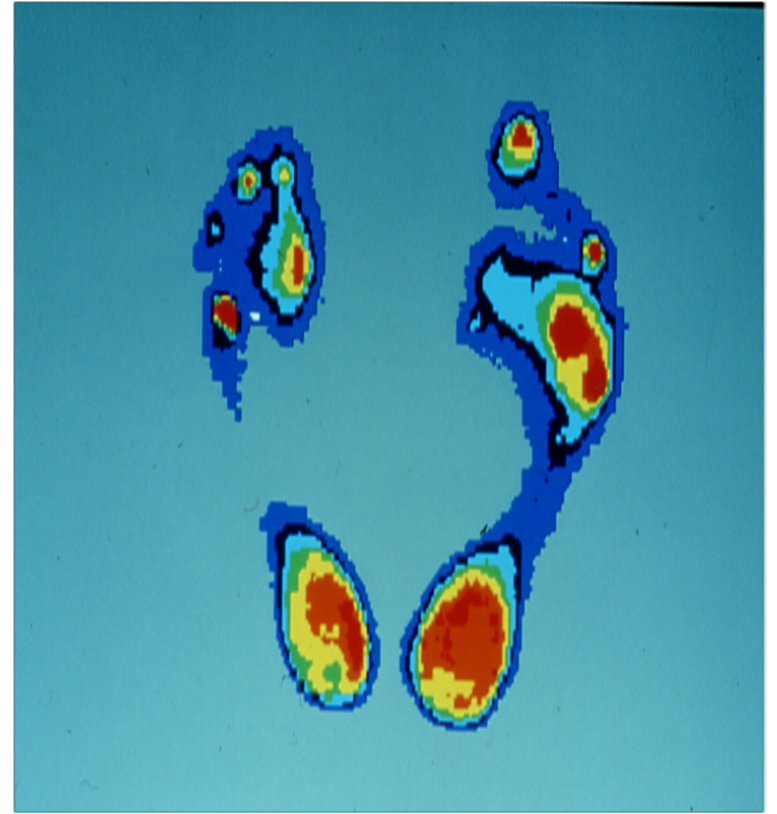
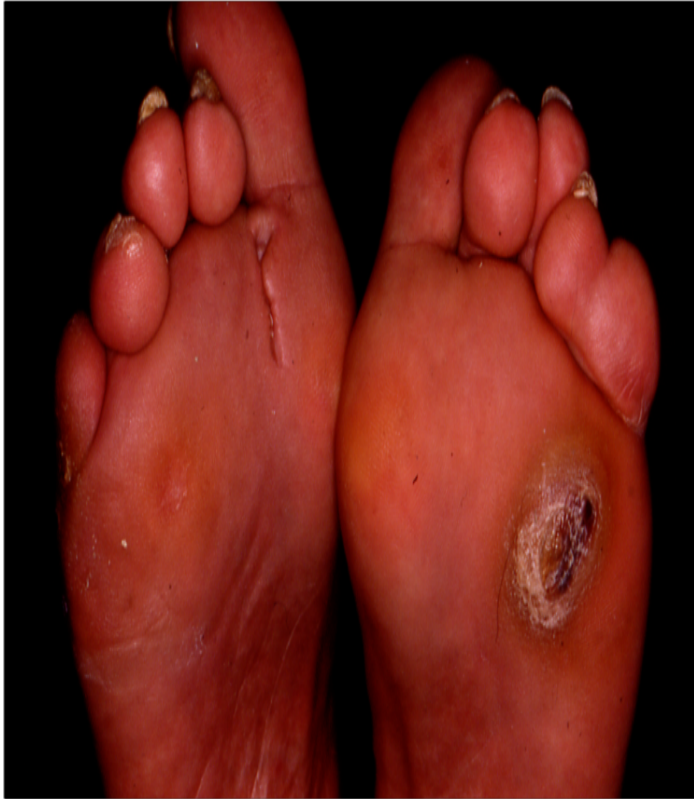

➤ Desequilibris posicionals: peus buits, peus plans, peus valgs, peus vars.

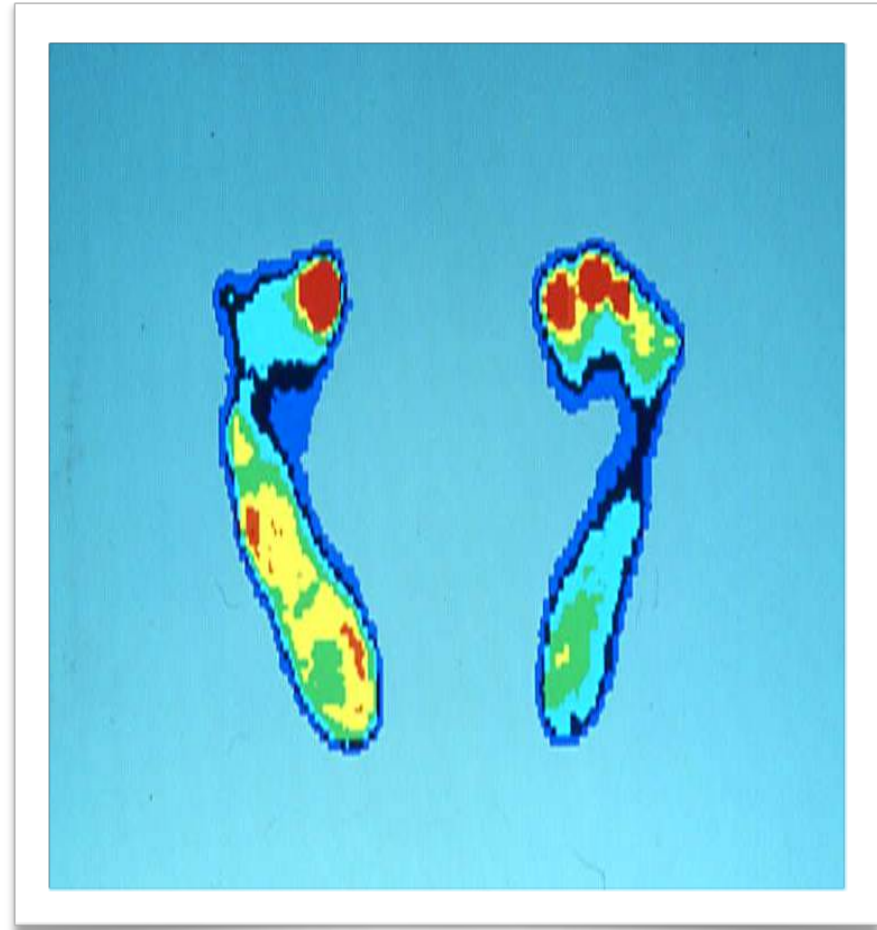
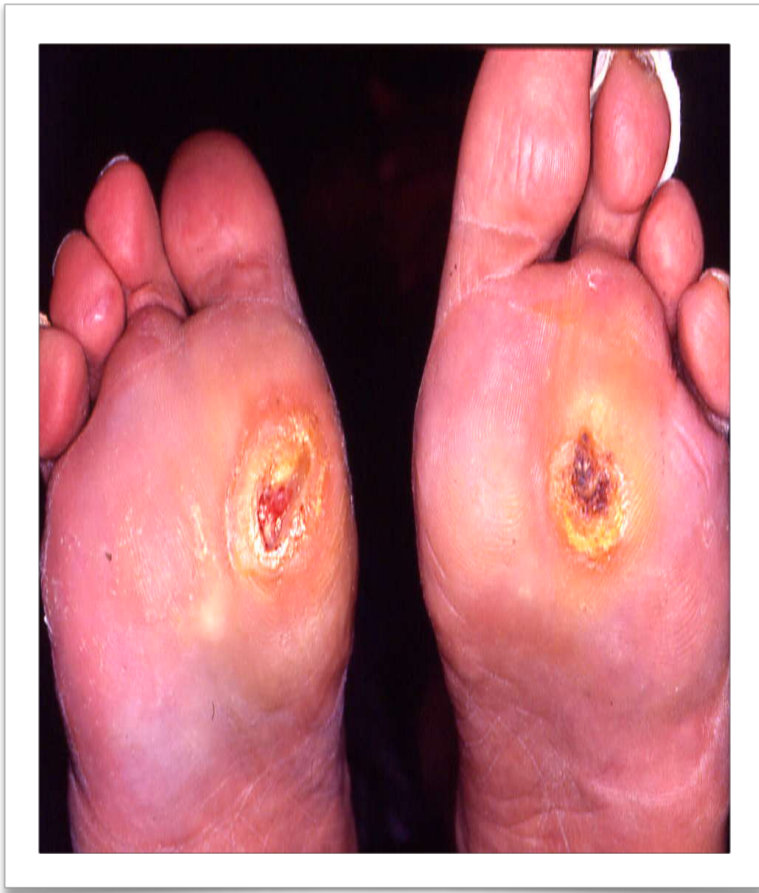

Les modificacions de la bolta plantar, produeix alteracions en las distribució de les presions, que alteren la la dinàmica com la estàtica, i a més de donar lloc a alteracions dèrmiques (hiperqueratosis plantar), també afavoreix l'aparició de deformitas al peu.

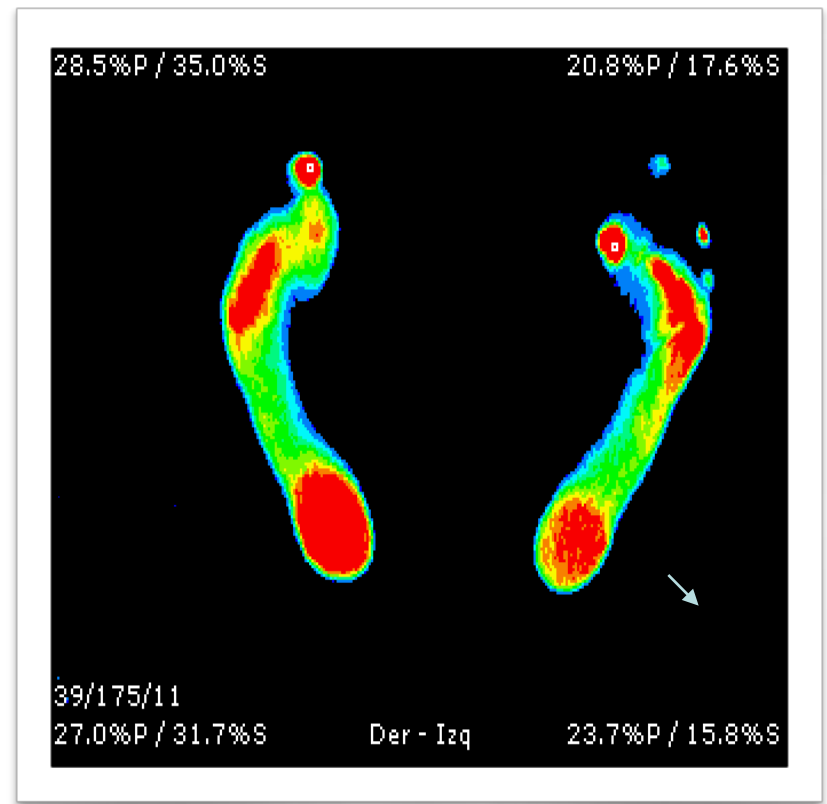
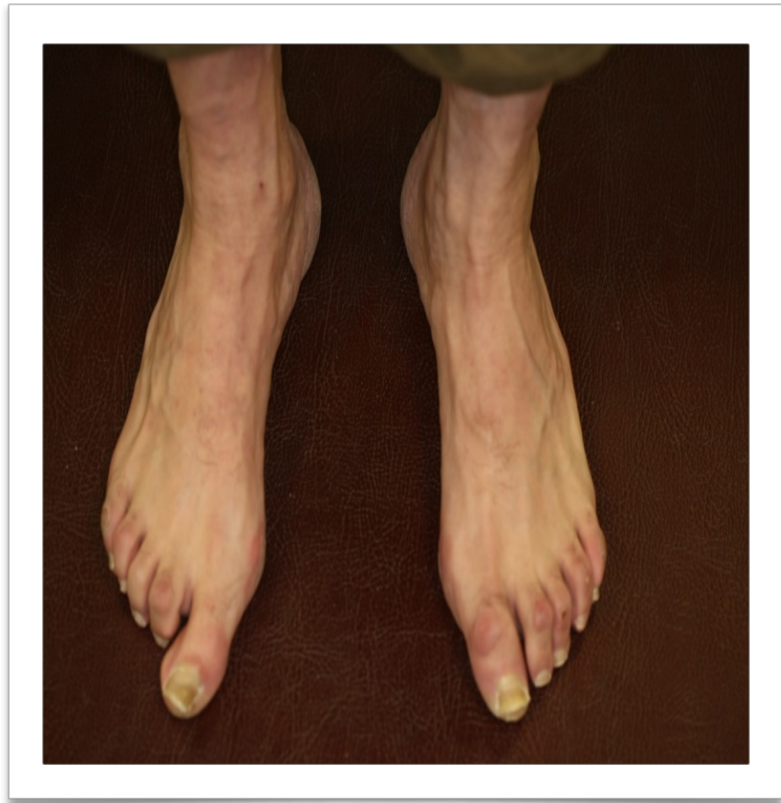



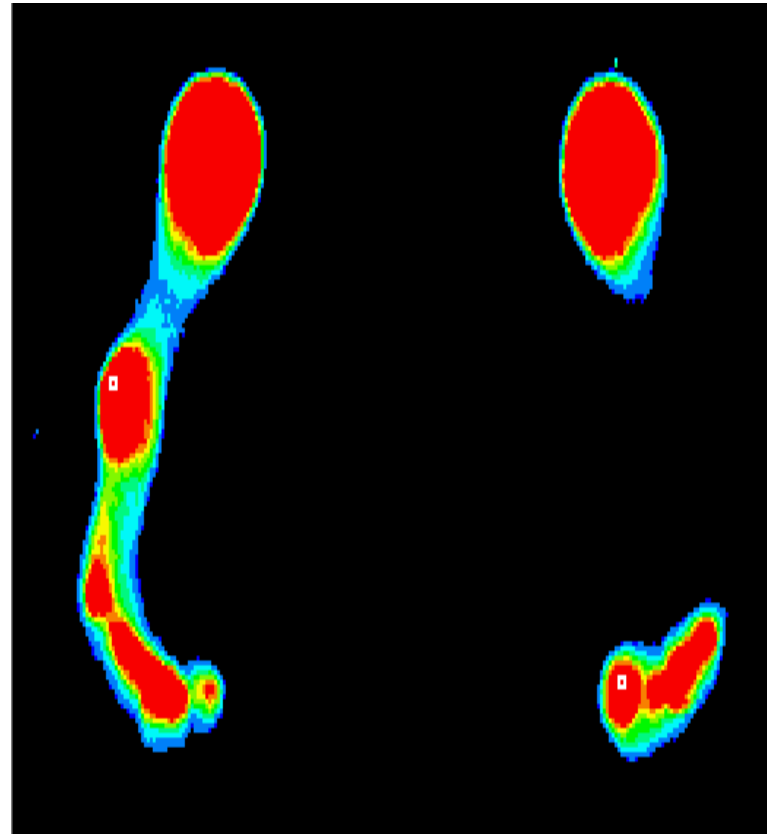
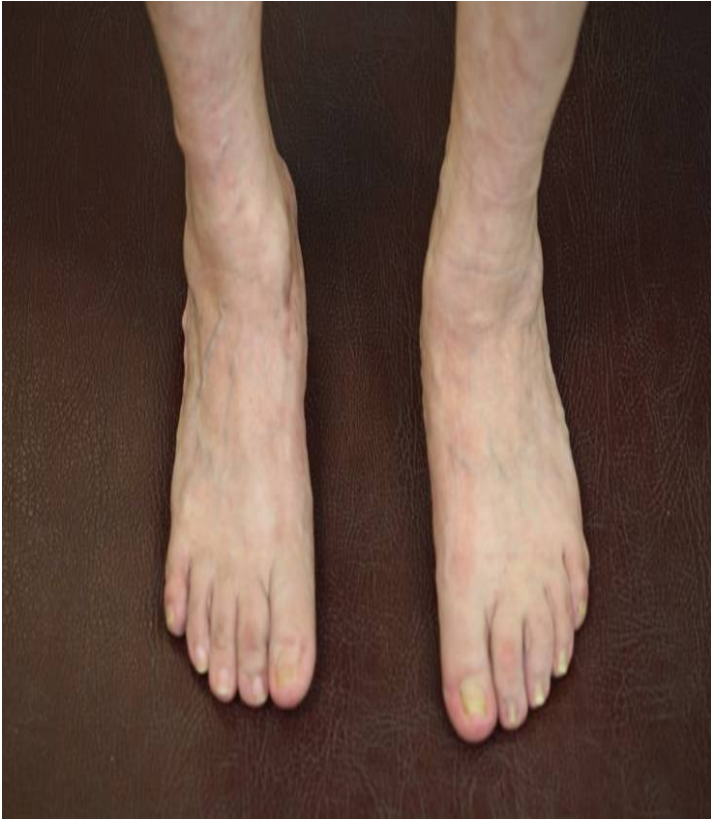Exemple d'alteracions del mapa de les pressions plantars



Exemple d'alteracions del mapa de les pressions plantars



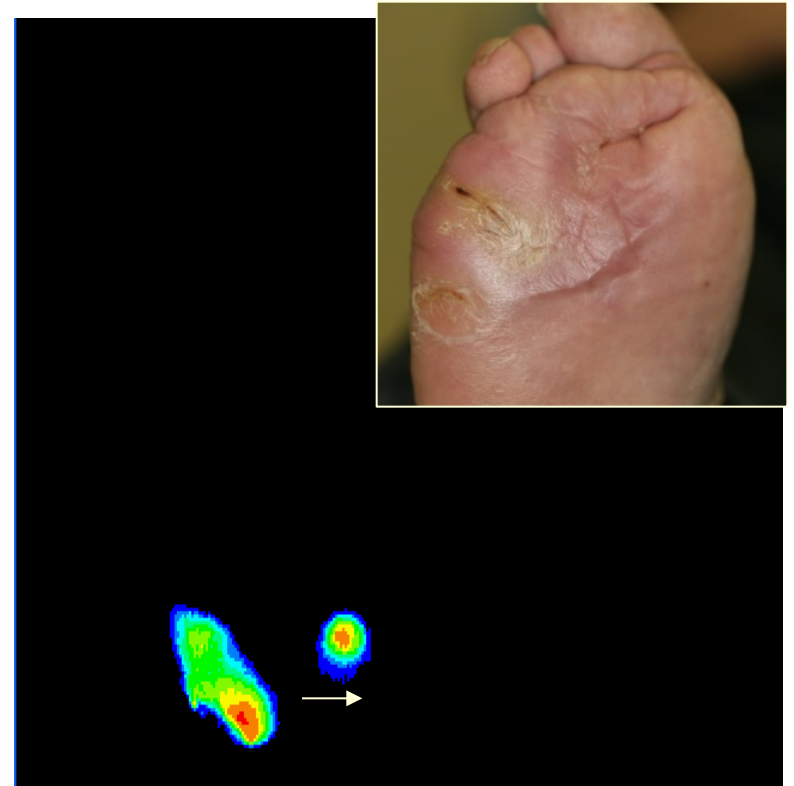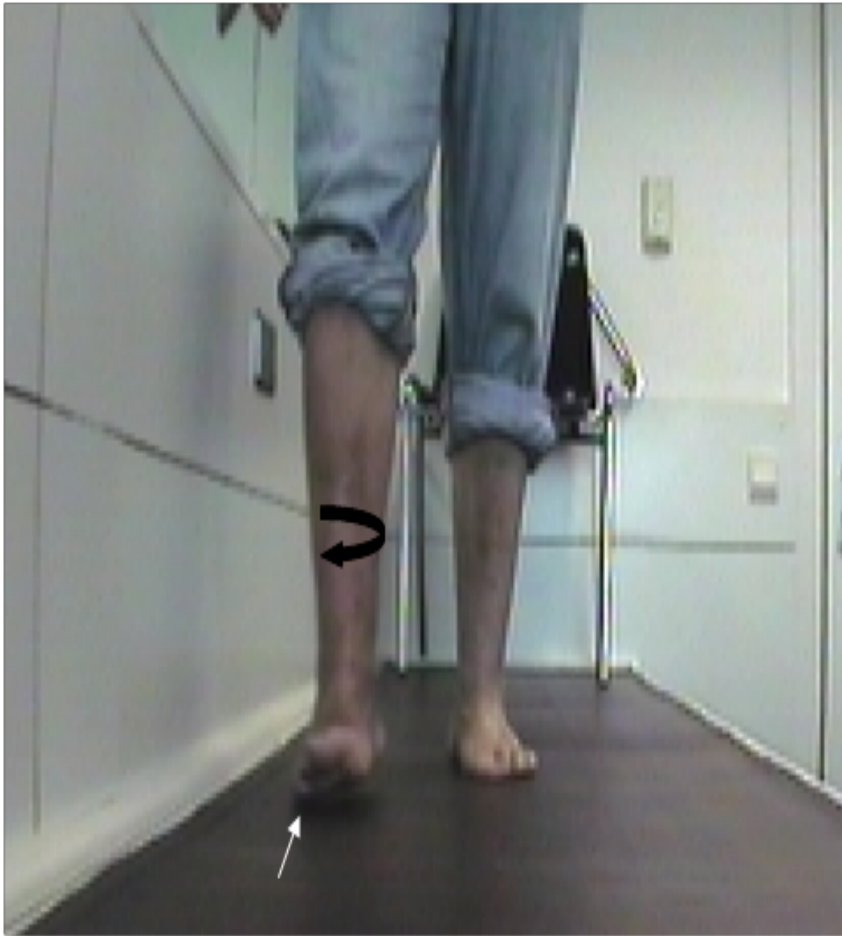Exemple d'alteracions del mapa de les pressions plantars



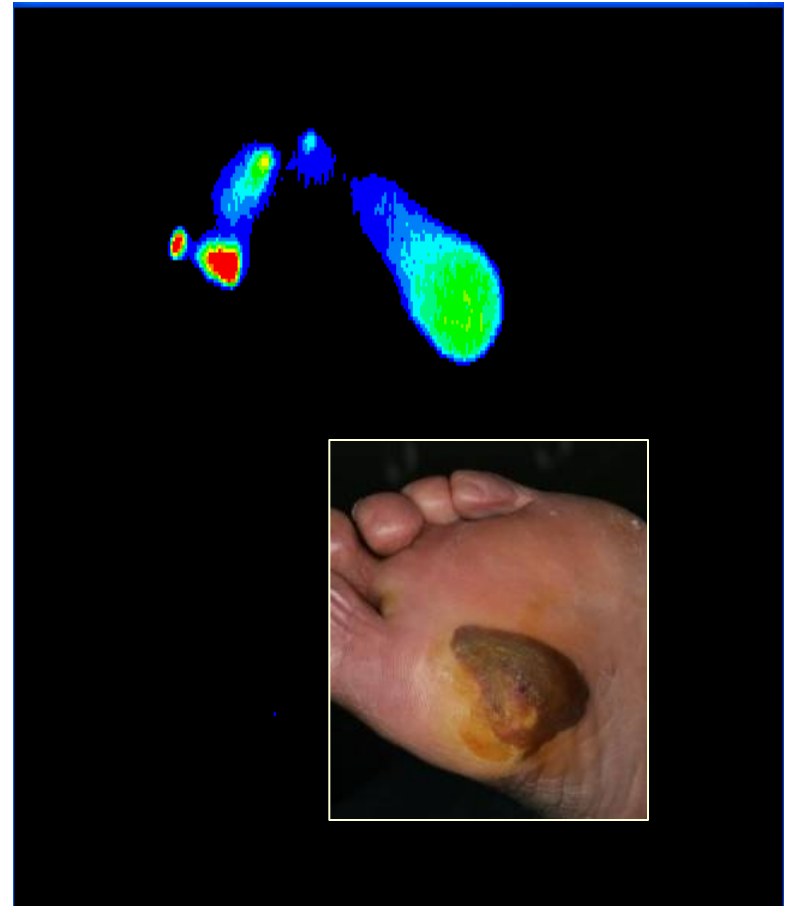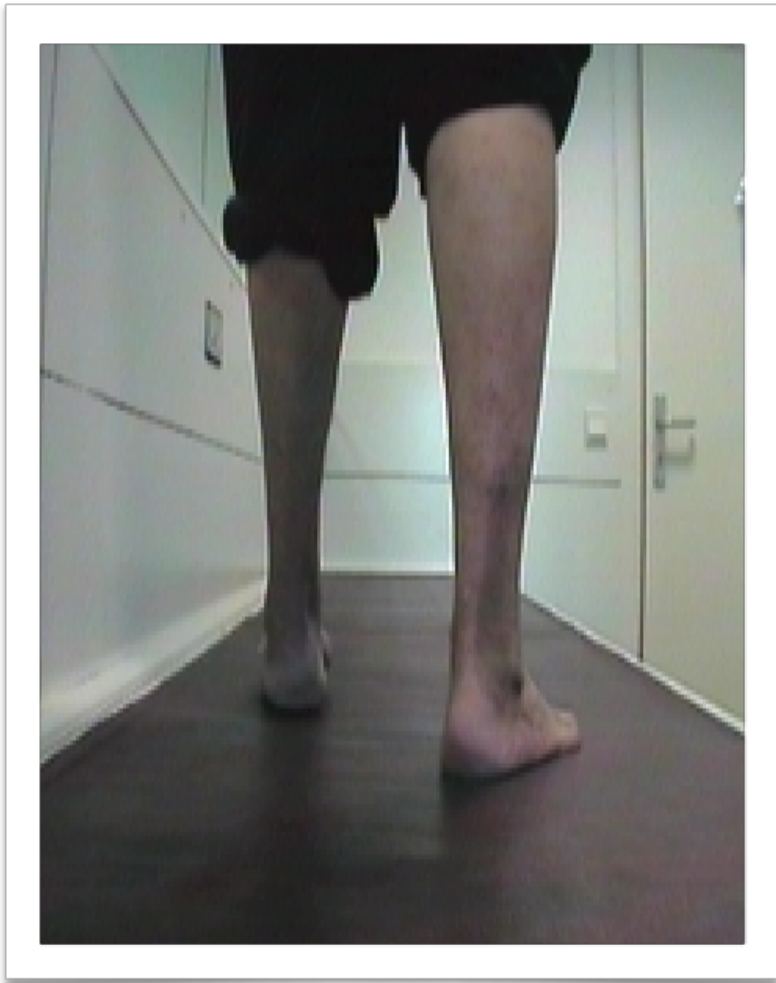
Exemple de desequilibris unilaterals

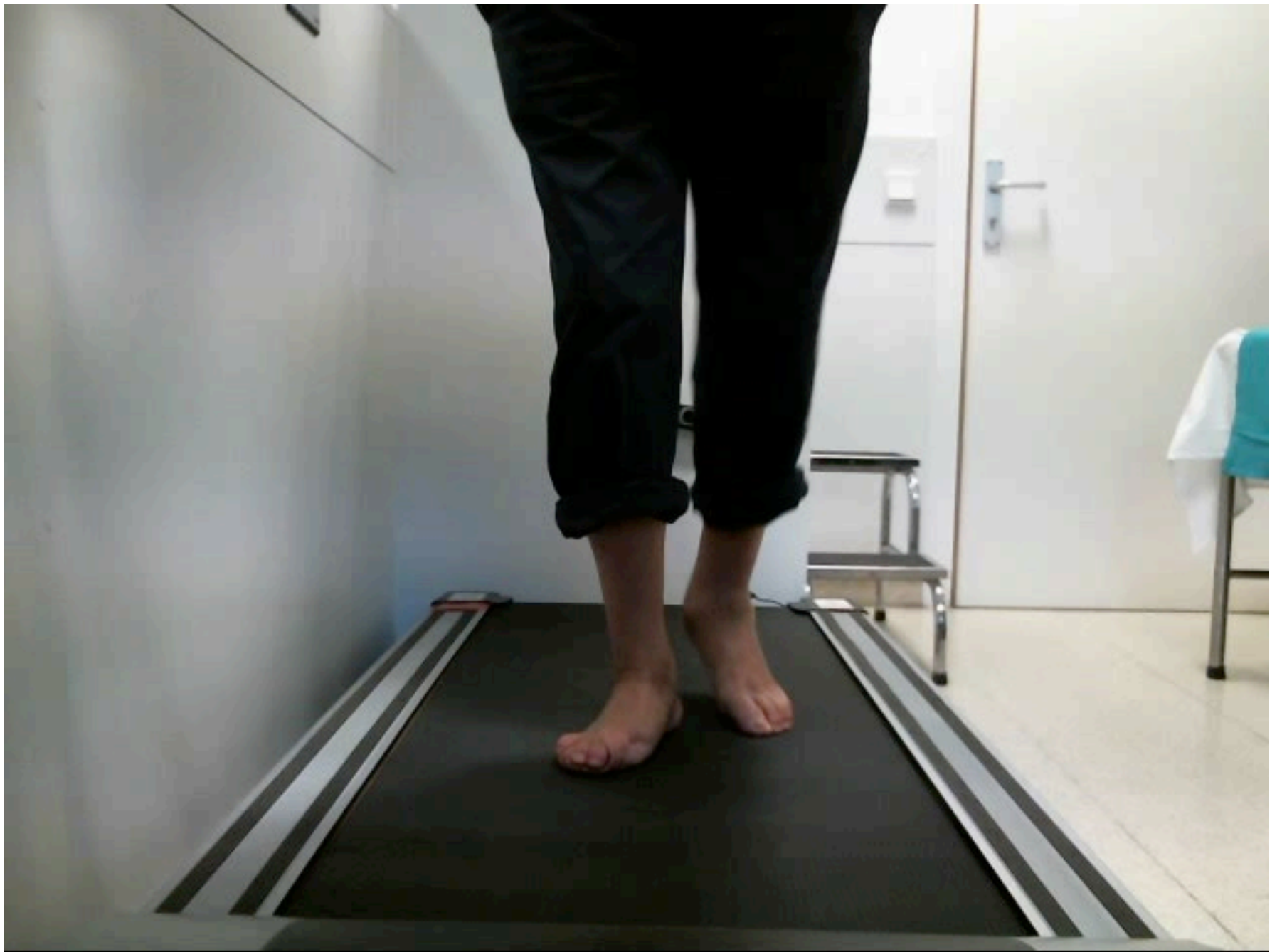# 4. Identificació de les alteracions dinàmiques del peu

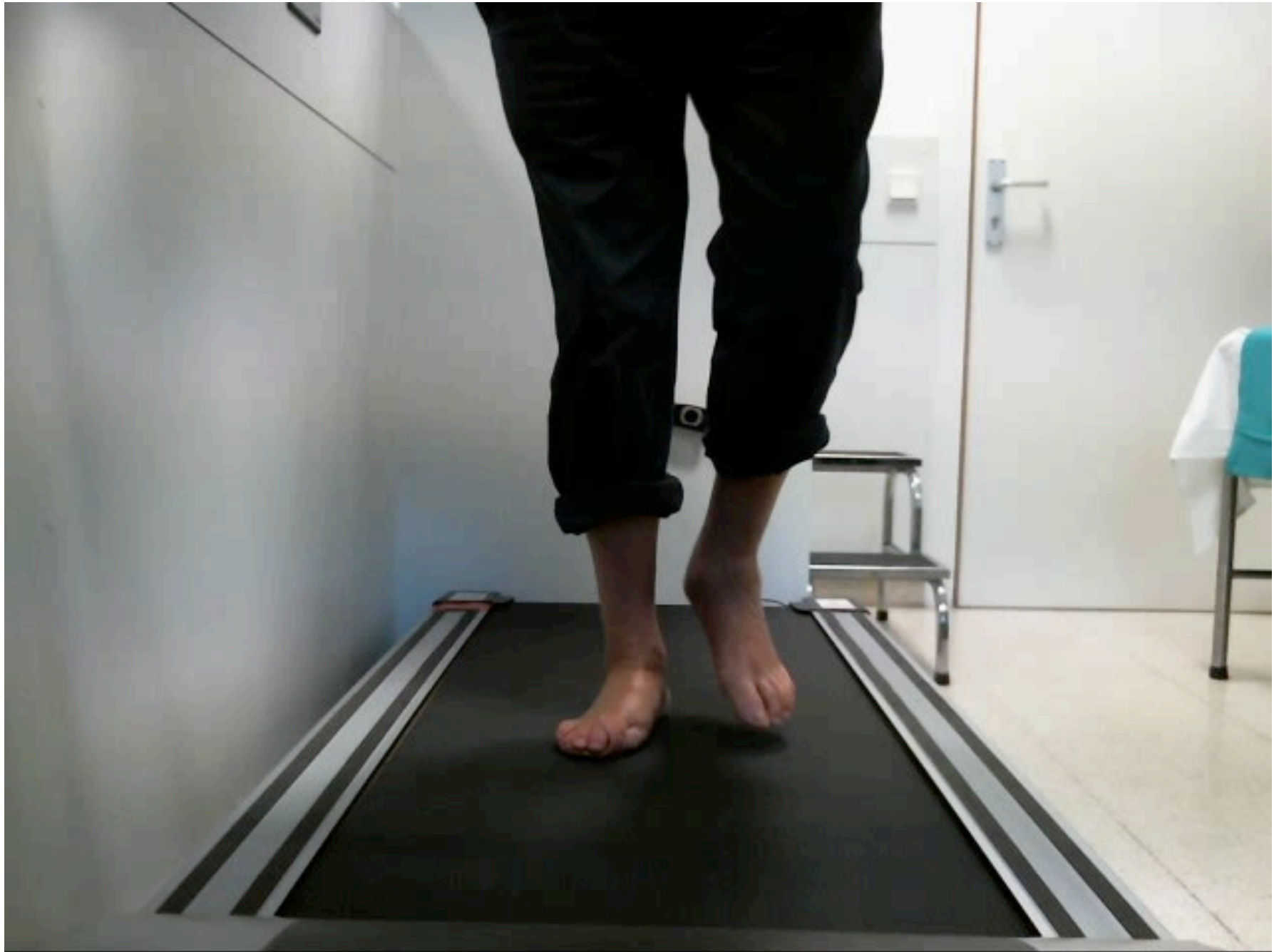## Alteracions de la marxa: Desordres torsionals EE.II.

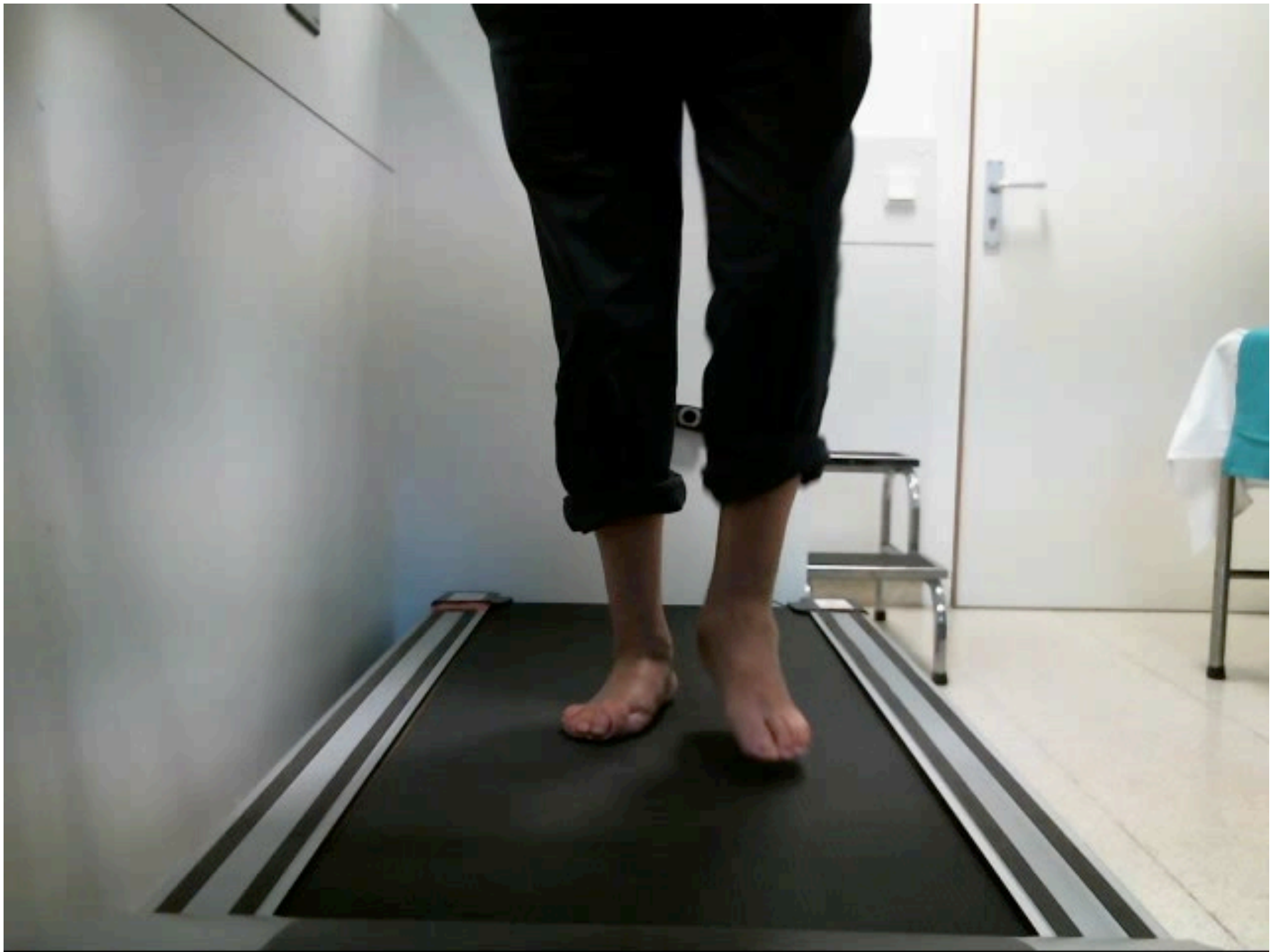

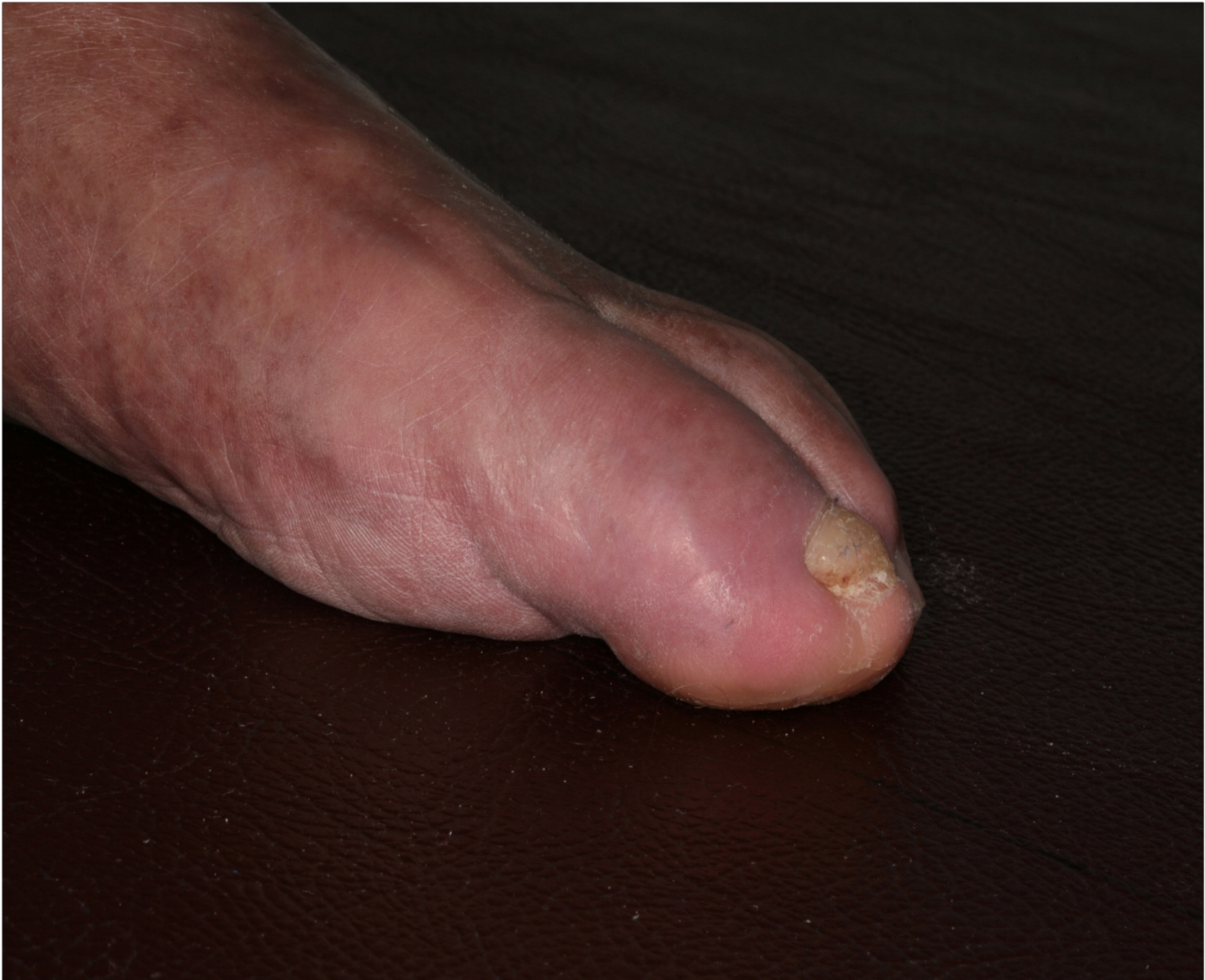## Alteracions de la marxa: Desordres torsionals EE.II. etc

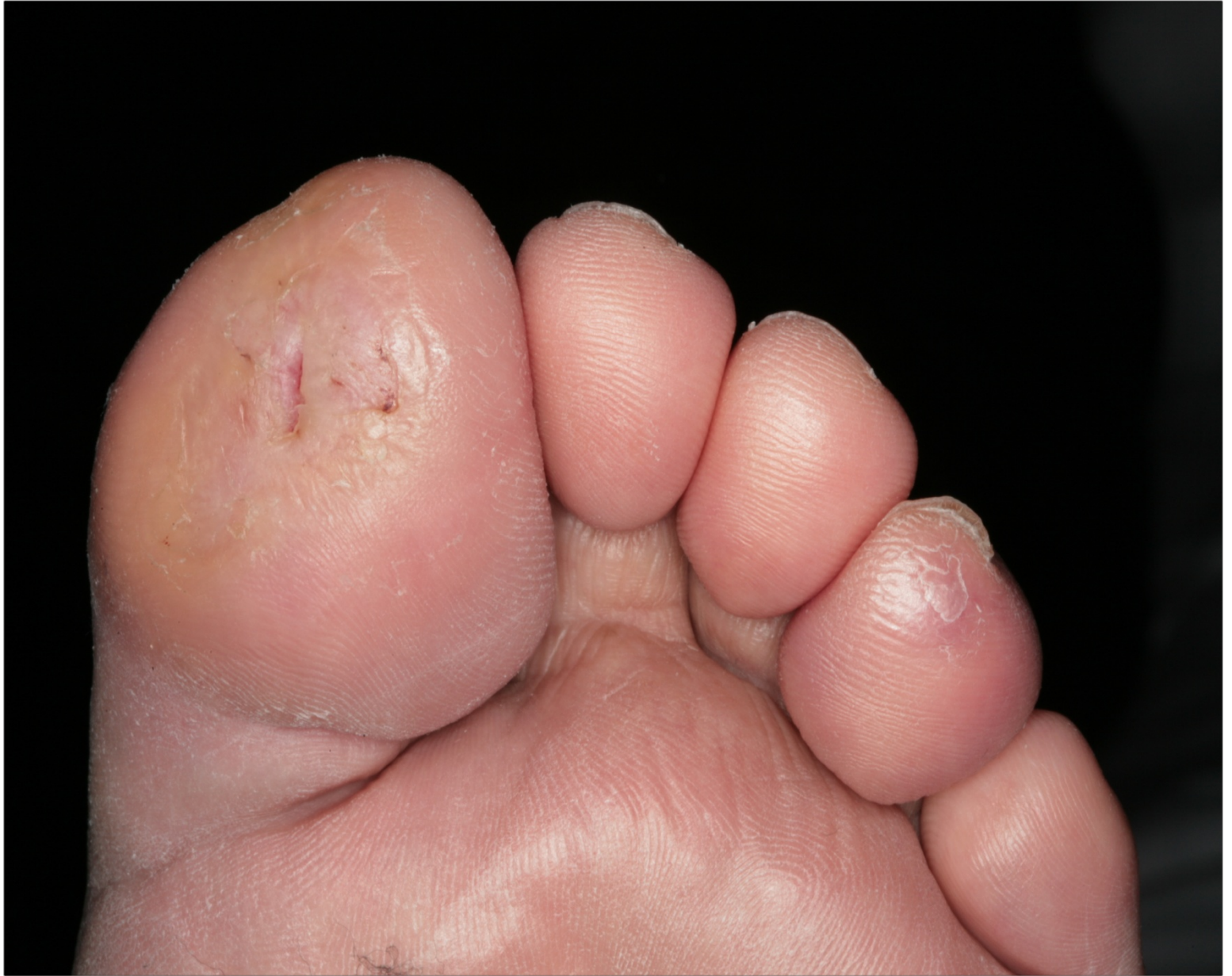













**Sergi Sánchez Hernández**  
[sesanchez@clinic.cat](mailto:sesanchez@clinic.cat)