
DEDOS EN MARTILLO O GARRA:

Deformidad IFP y MTF flexible

- trasferencia FDL a dorso (girdlestone-Taylor procedure) (solo si gran inestabilidad MTF---da mucha rigidez)
- Cirugía percutánea

Deformidad IFP rígida y MTF flexible

- Artroplastia de resección +/- relajación partes blandas (extensores, Capsula, LL)

Deformidad IFP y MTF rígidas SIN Metatarsalgia

- Artroplastia de resección + relajación partes blandas (extensores, Capsula, LL)

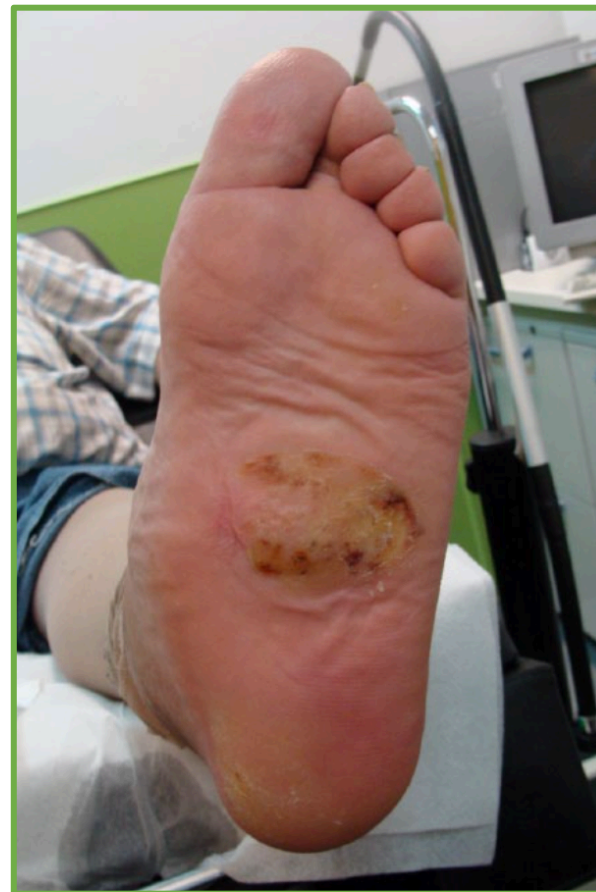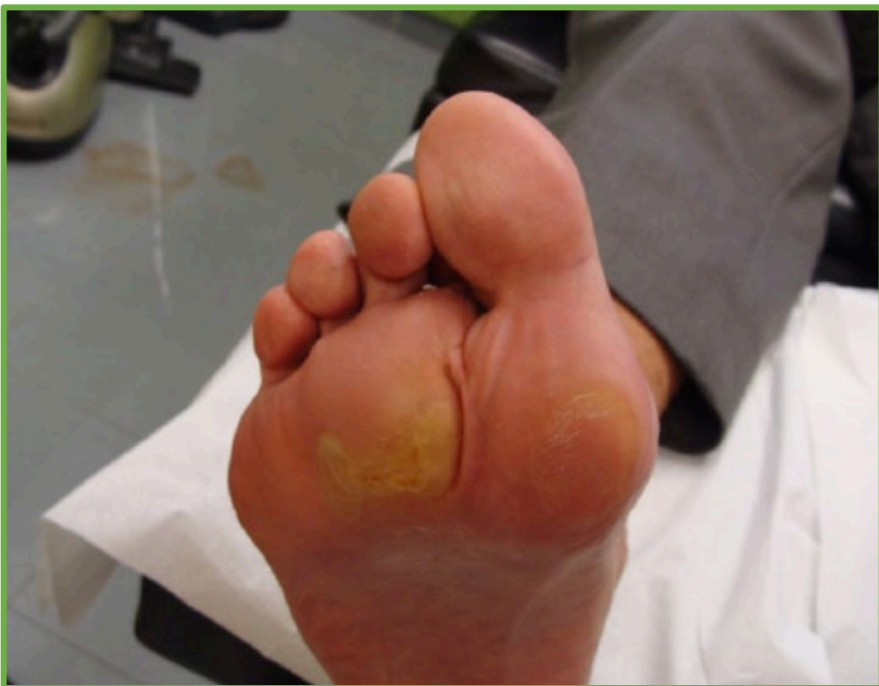Deformidad IFP y MTF rígidas CON Metatarsalgia

- Osteotomía de Weil

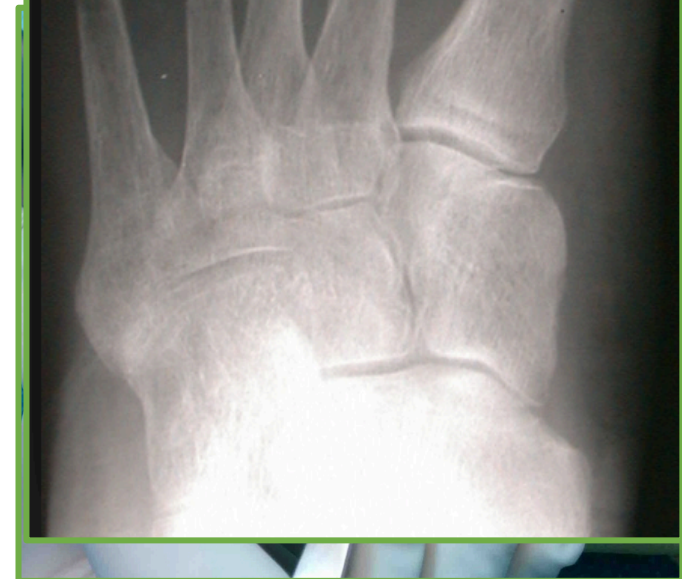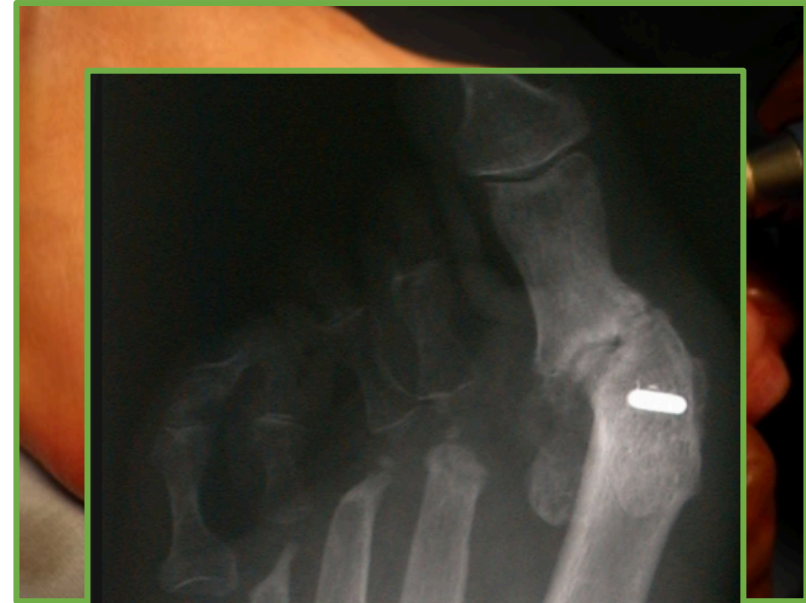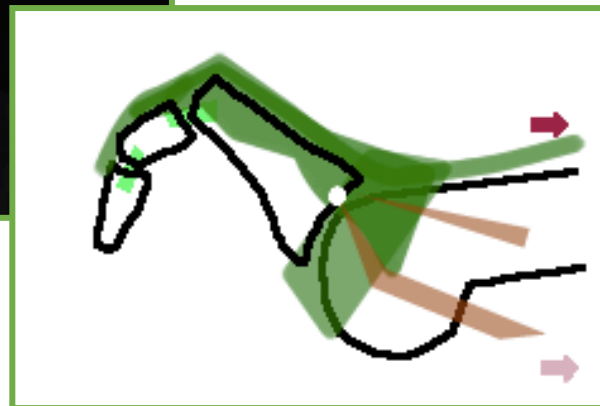
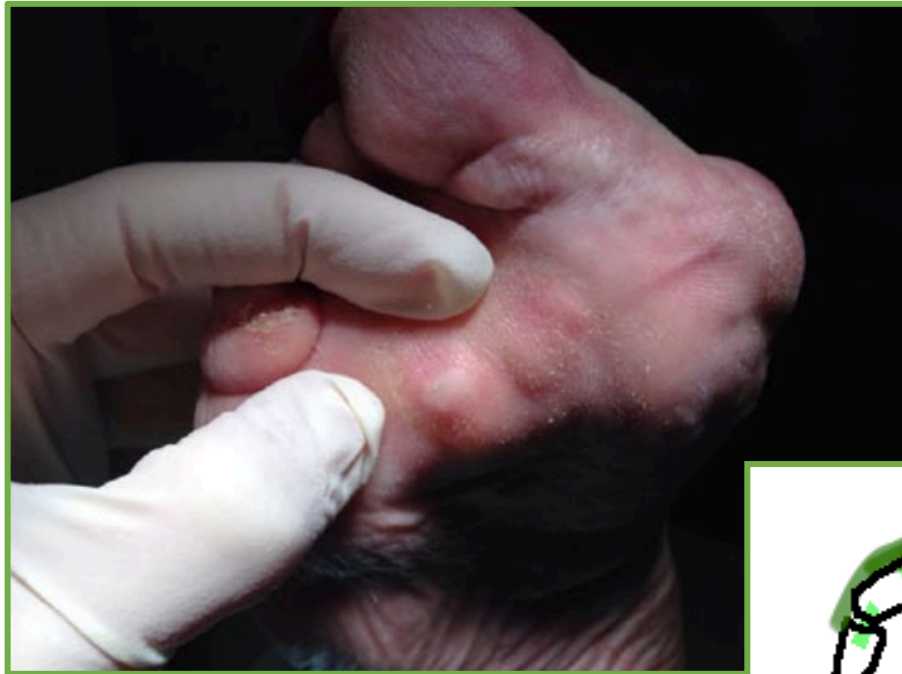DEDOS EN MAZA:

Fusión IFD y release FDL

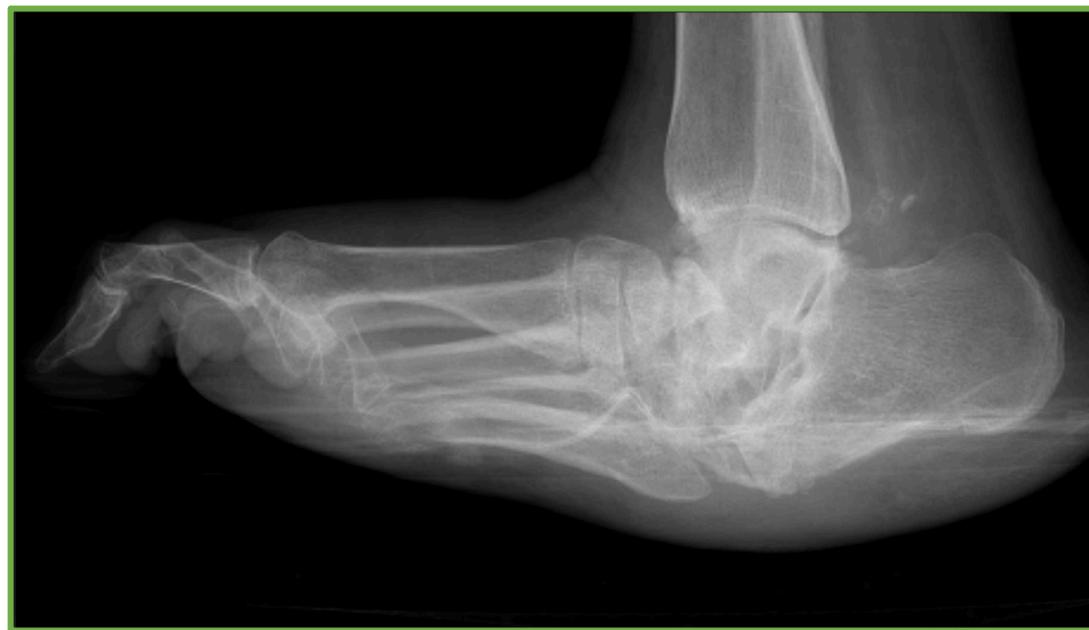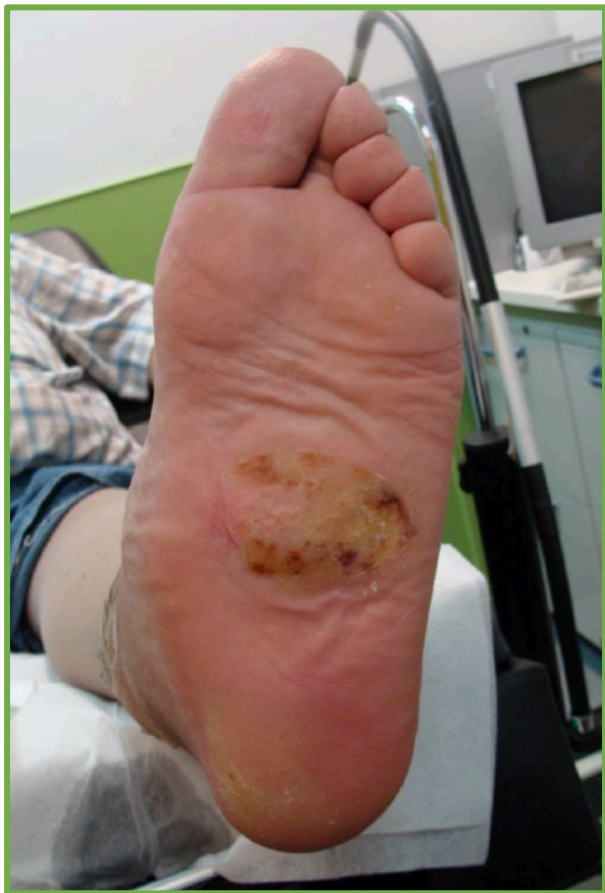Prominencias óseas



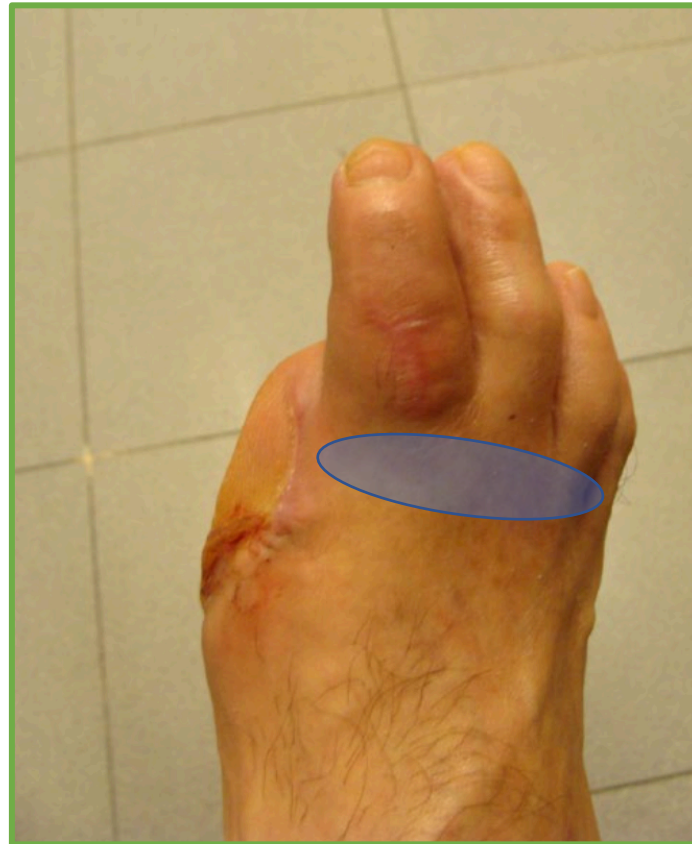Prominencias óseas



Prominencias óseas



Amputaciones previas



Deformidad del retropie

