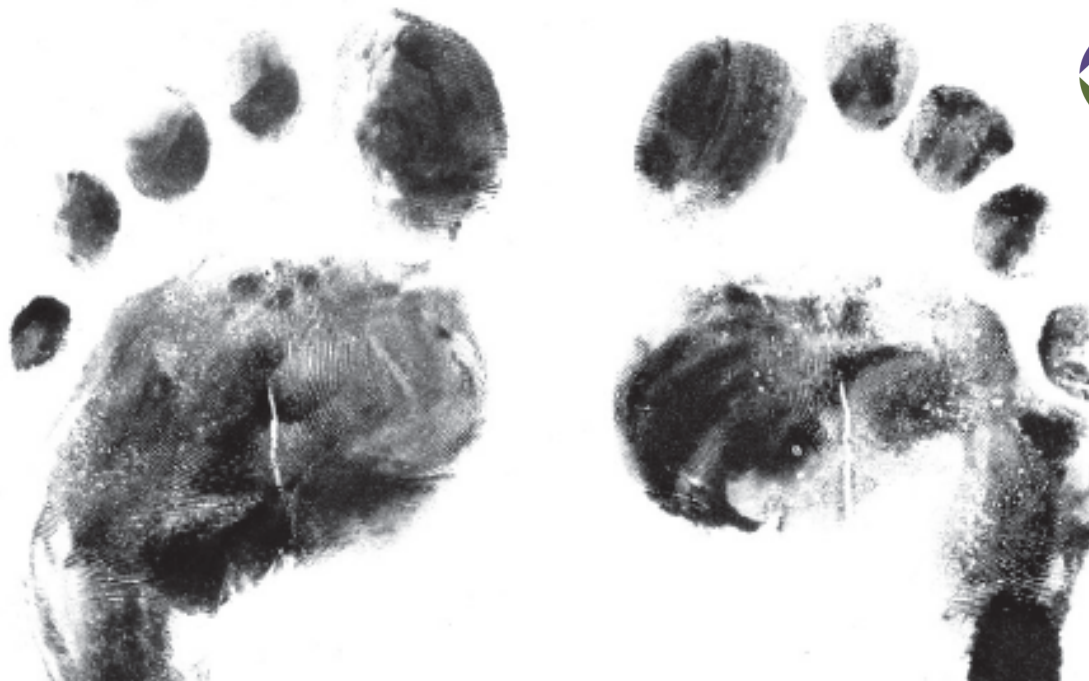

IMPORTÀNCIA DE LES MESURES DE PREVENCIÓ DEL PEU DIABÈTIC
Descàrregues parts toves i òssies. Peu de Charcot.
Dr A . ARMAN (COT- H. PLATÓ)

IX JORNADA D'ATENCIÓ COMPARTIDA EN CIRURGIA VASCULAR DE L' AIS-BE

Sala Polivalent, Vil·la Florida, C/ Muntaner, 544

24 febrer 2017

Peu diabètic: “ No one’s land “ Isaac Faerman

-Oakley. 1956:

- 1.- **Malaltia vascular:** Principal causa de morbimortalitat en la DM
- 2.- **Neuropatia:** Complicació més freqüent en la DM
- 3.- **Infeccions:** Facilitades per l’excés de glucosa que altera la mobilitat i capacitat de fagocitosis dels leucòcits i els radicals lliures que dificulten la localització dels agents patògens i l’acció dels antibiòtics.

PEU NEUROPÀTIC:

CAUSES:

- Microangiopatia dels vasa nervorum
- Acumulació intraneuronal de sorbitol
- Reducció de mioinositol a polioli

- ANORMALITAT ESTRUCTURAL DEL NERVI AMB DESMIELINITZACIÓ SEGMENTARIA I DEGENERACIO AXONAL

- POLINEURITIS: BILATERAL, DISTAL, SIMETRICA, SENSORIAL DE EVOLUCIÓ LENTA PERÒ PROGRESSIVA

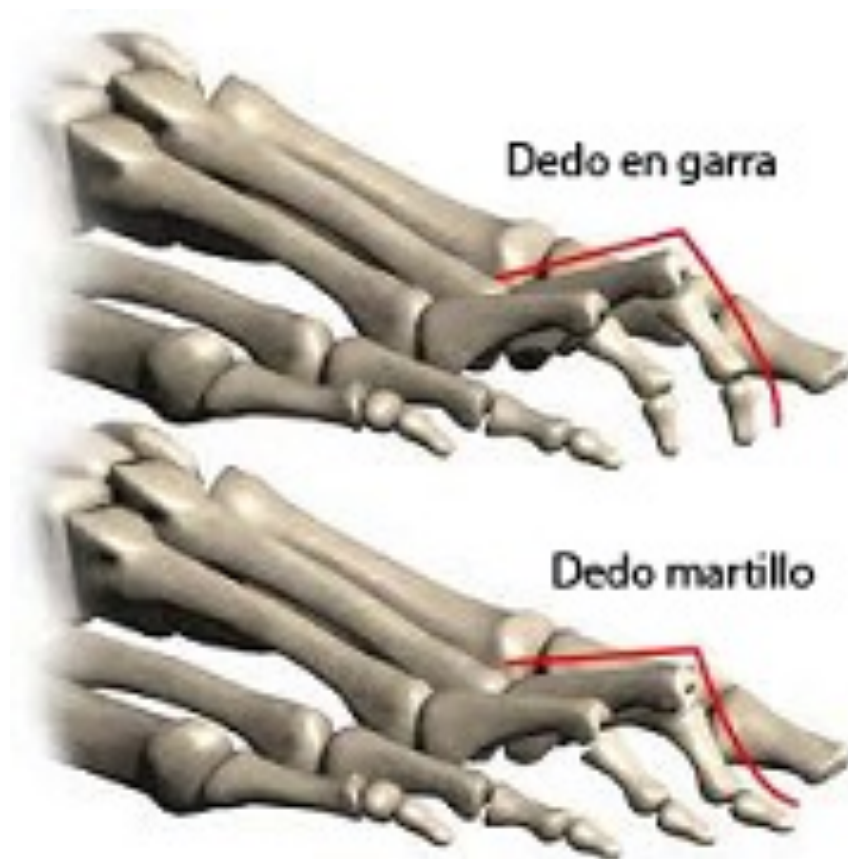PEU NEUROPÀTIC

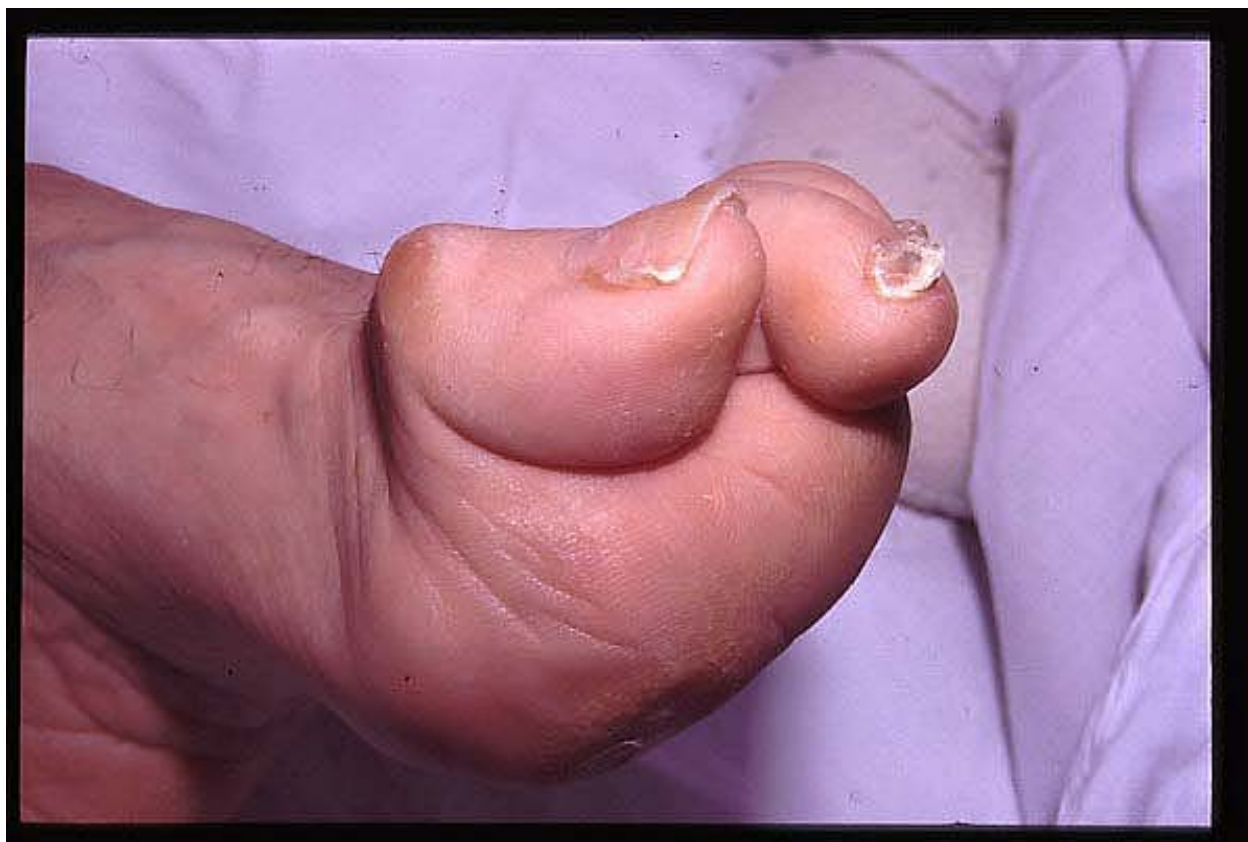TRASTORNS SENSITIUS:


- AL CALOR I AL DOLOR: NO DEFENSA DAVANT EL DOLOR, FRED

TRASTORNS MOTORS:

- DESCOORDINACIÓ ENTRE MUSCULS I TENDONS FLEXORS I EXTENSORS: SUBLUXACIÓ DORSAL DELS DITS, DITS EN URPA, EN MARTELL, FLICTENES,...







(París, 29 de noviembre de 1825 – Montsauche-les-Settons, 16 de agosto de 1893) fue un neurólogo francés, profesor de anatomía patológica, titular de la cátedra de enfermedades del sistema nervioso, miembro de la Académie de médecine (1873) y de la Académie des Sciences (1883).

COMPLICACIONS:

1.- PEU DE CHARCOT:

ARTROPATIA DE LES ARTICULACIONS DEL TARS, TARSOMETATARSIANAS I METATARSOFALANGICAS. CONSEQUENCIA DE LA DISMINUCIÓ DE LA SENSIBILITAT PERO AMB CONSERVACIÓ DE LA FORÇA MOTORA.

MAL RECOLZAMENT, DESTRUCCIÓ DE LES ARTICULACIONS DEL PEU AMB UN PEU INFLAT, AIXAMPLAT I ESCURÇAT: PEU CÚBIC

INSTAURACIÓ BRUSCA
DEFORMITAT IMPORTANT
INDOLENS

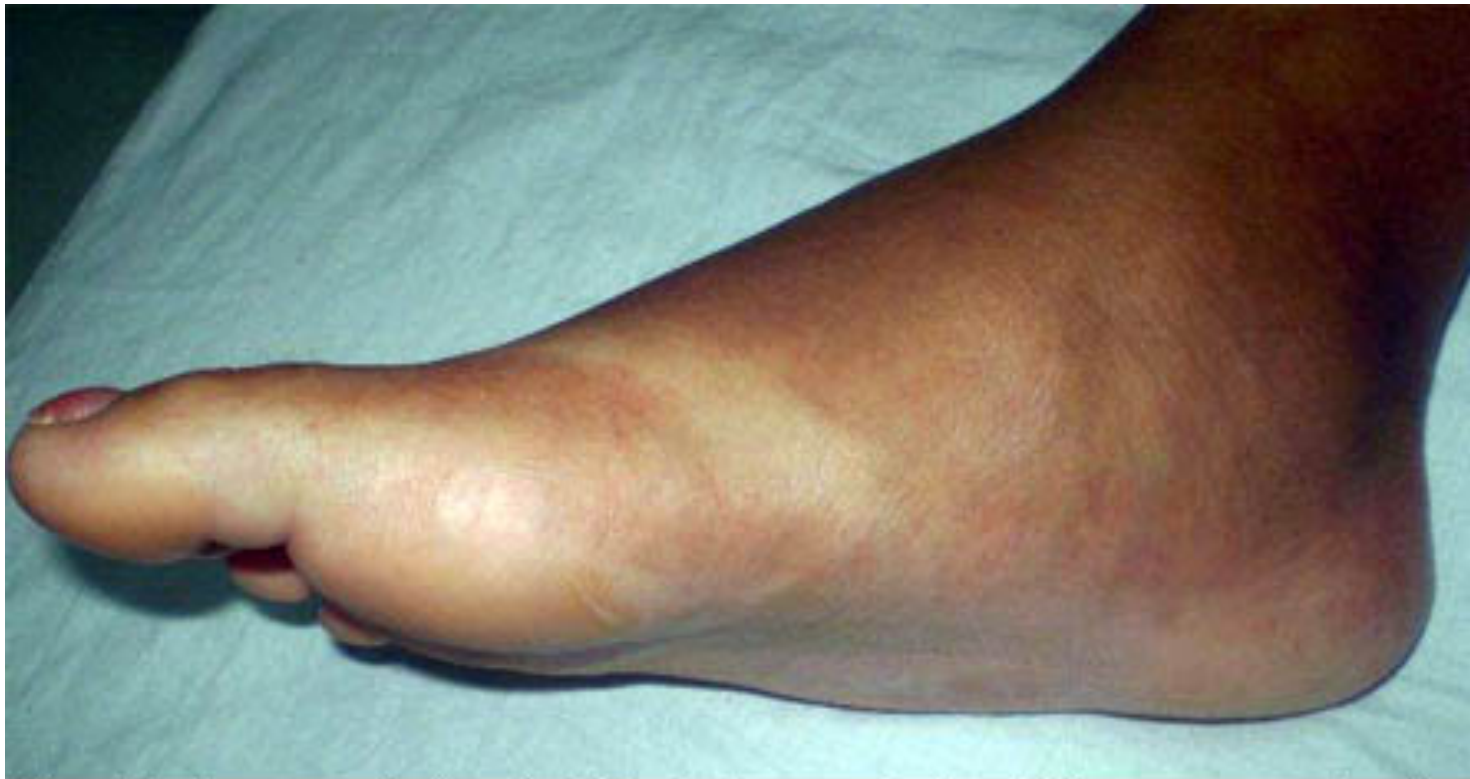
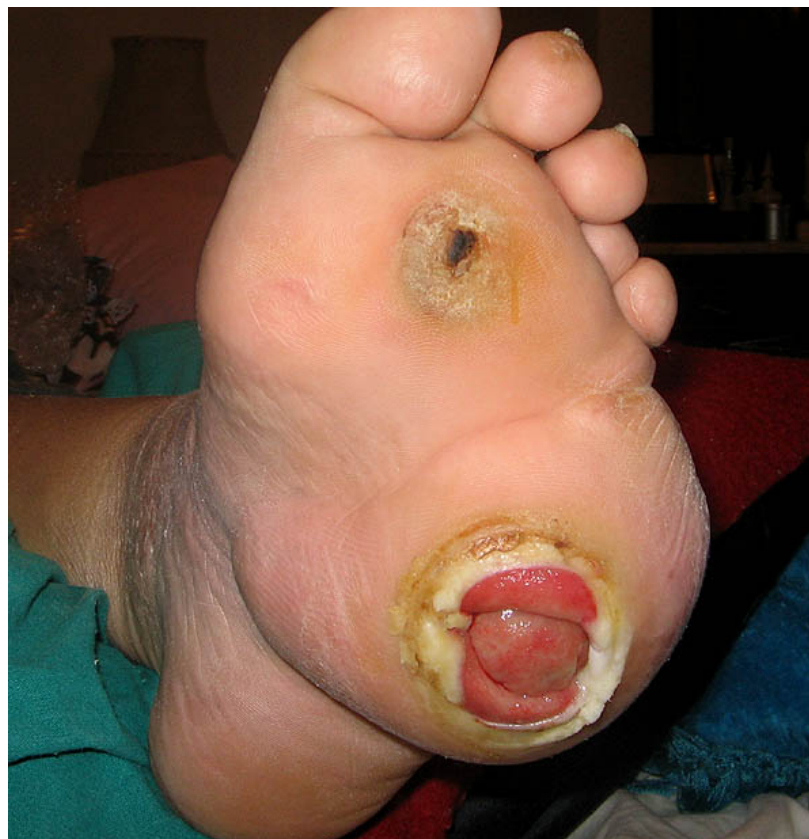
Fig. 2. Se aprecia la pérdida del arco plantar (pie en mecedora).

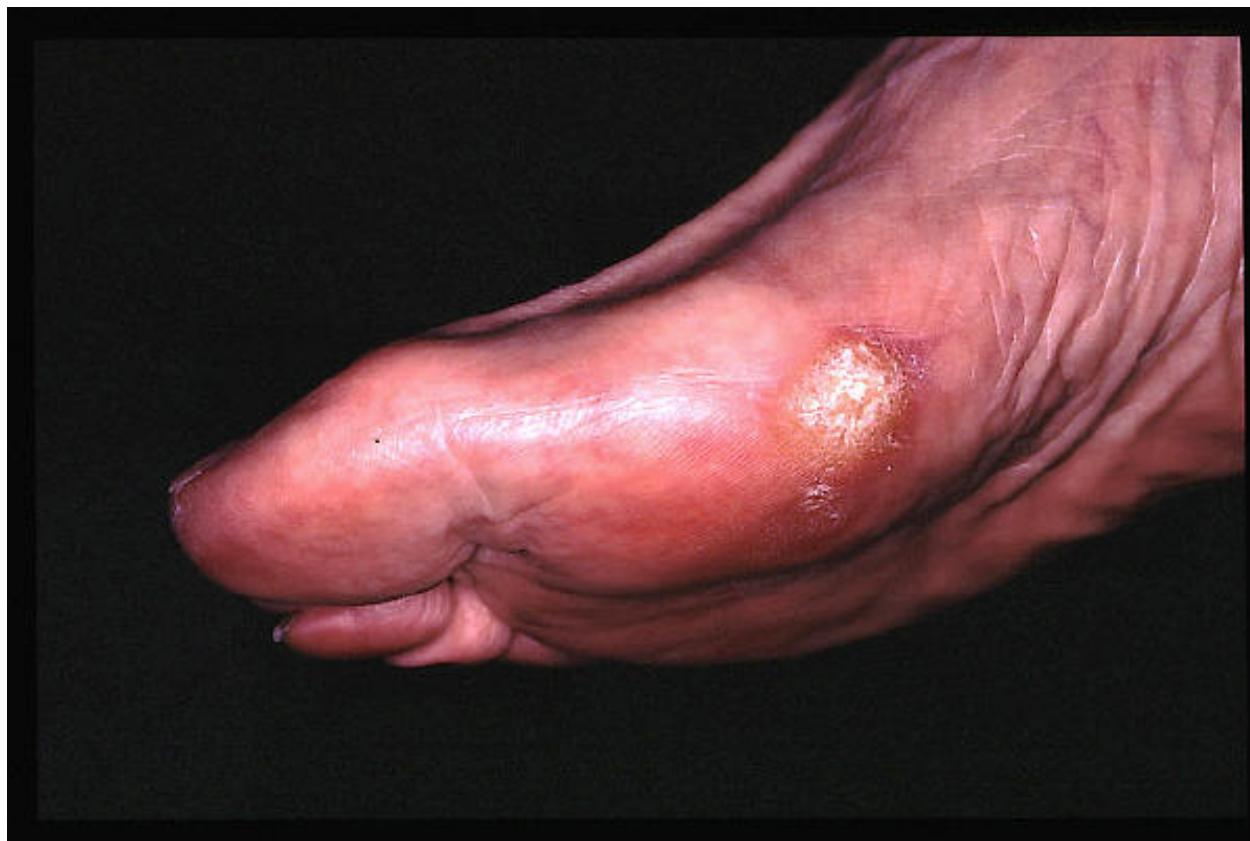

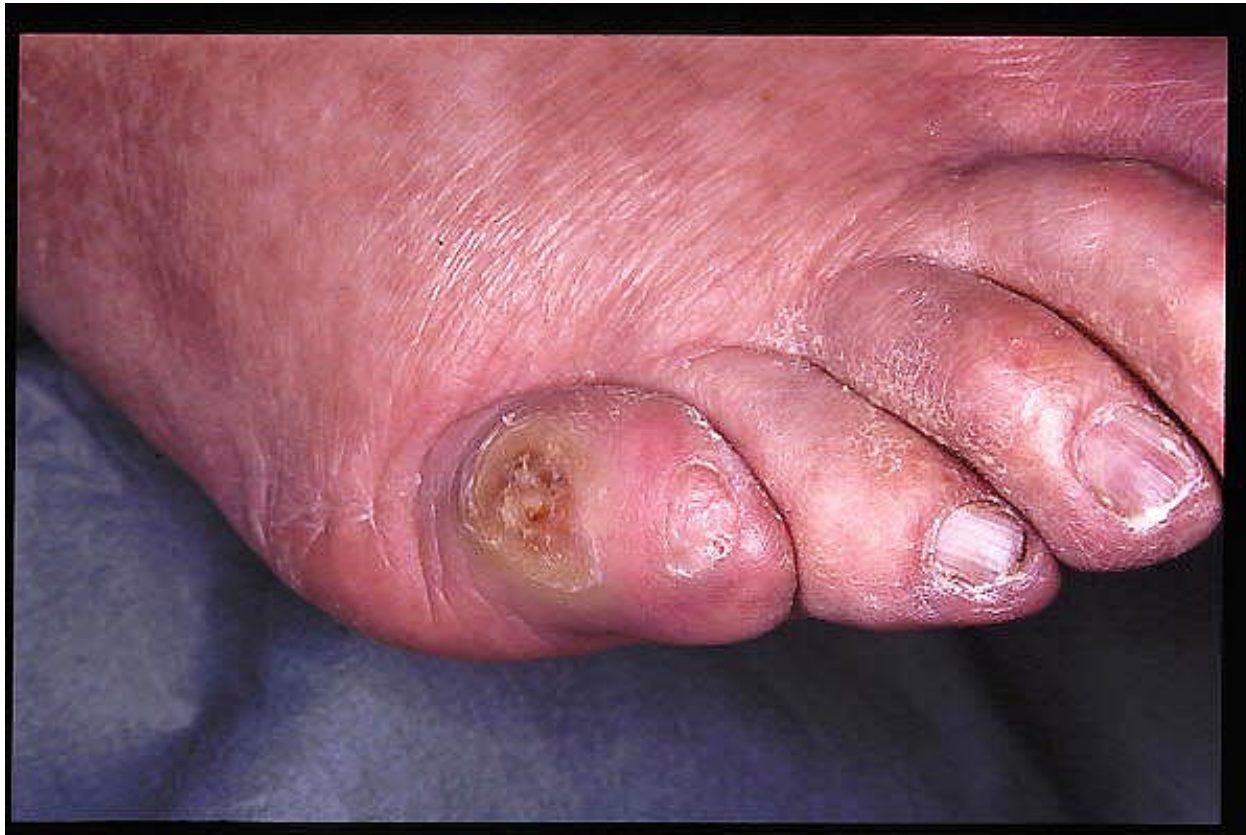PEU NEUROPÀTIC

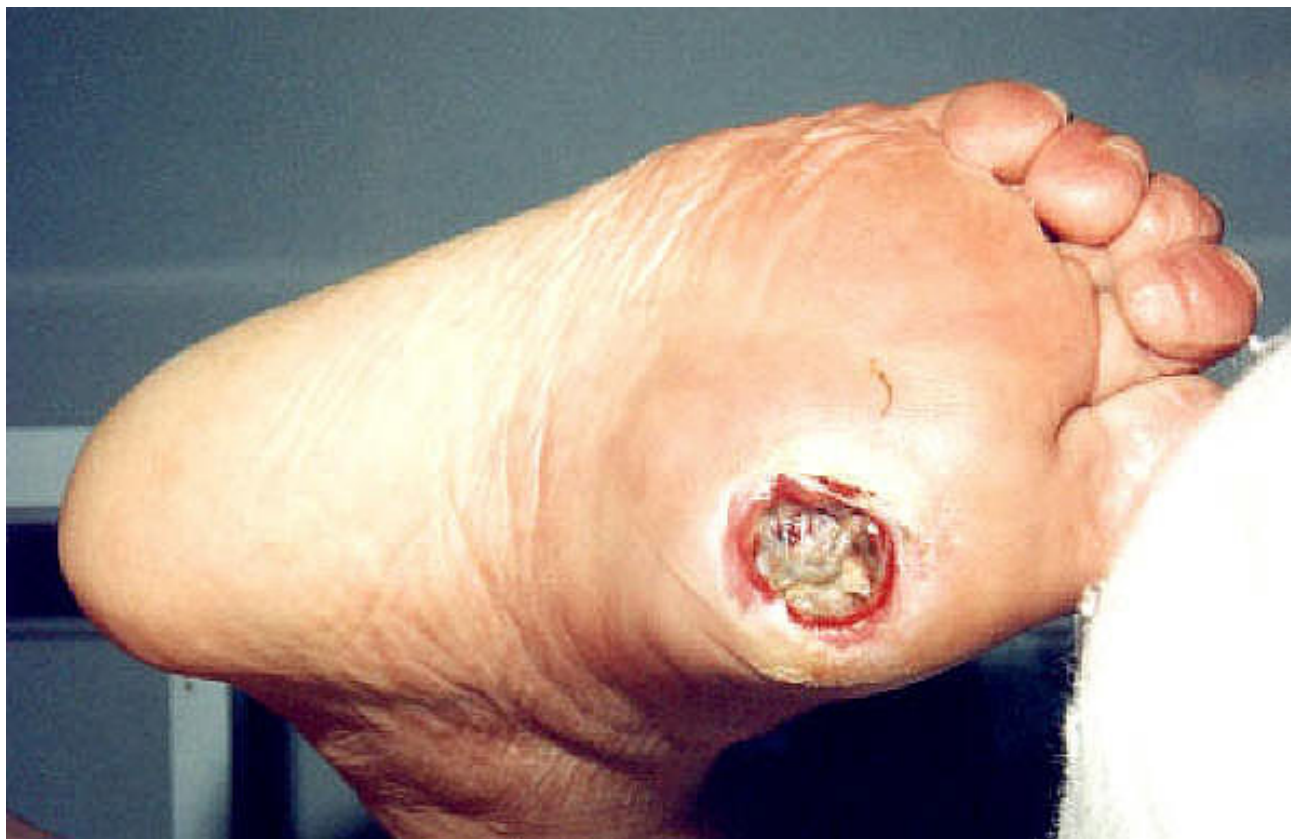COMPLICACIONS:

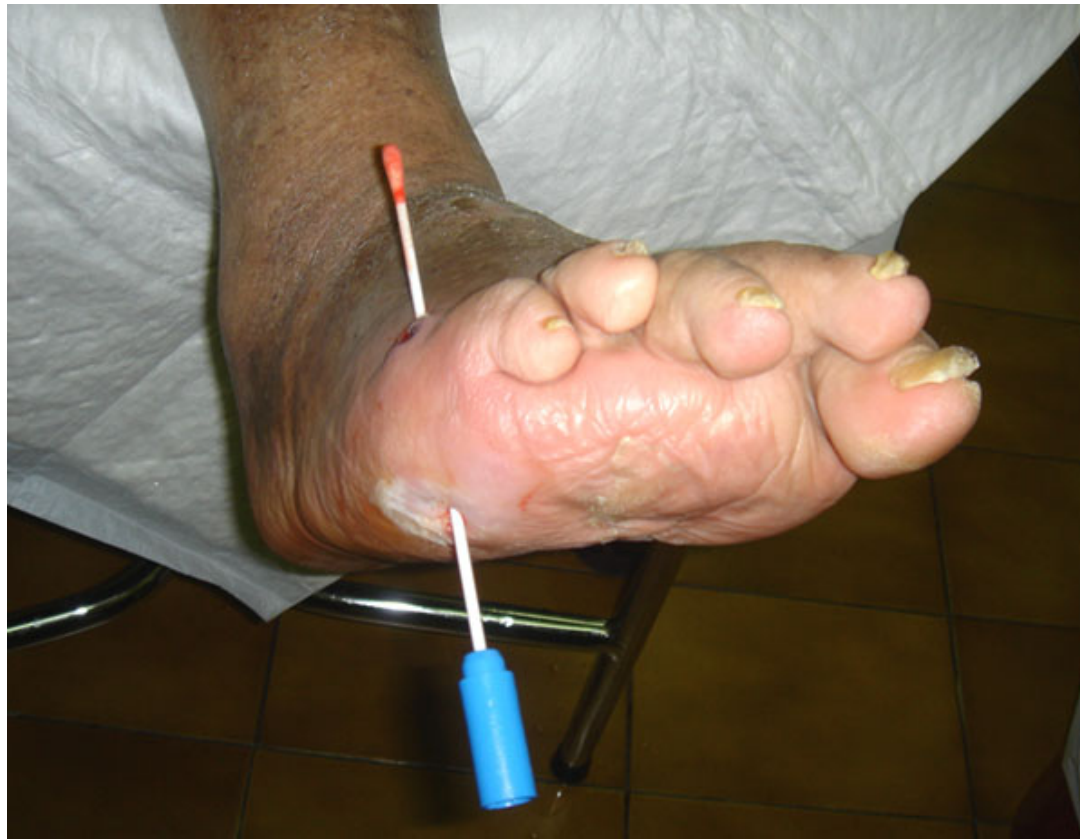2.- NAFRES NEUROPÀTIQUES:

HIPERQUERATOSIS – ULCERACIÓ – INFECCIÓ
MAL PERFORANT PLANTAR. SOTA ELS CAPS DELS METATARSIS.

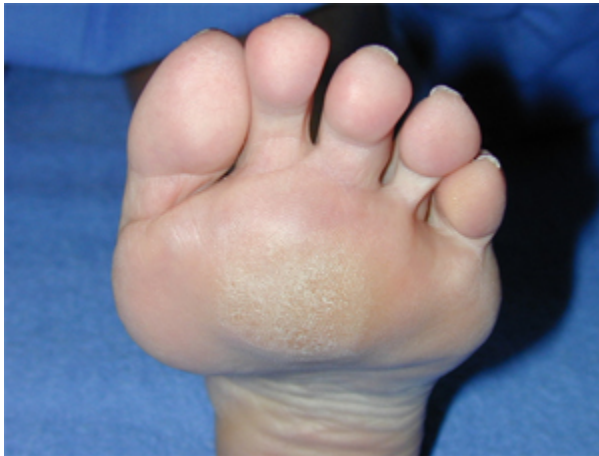


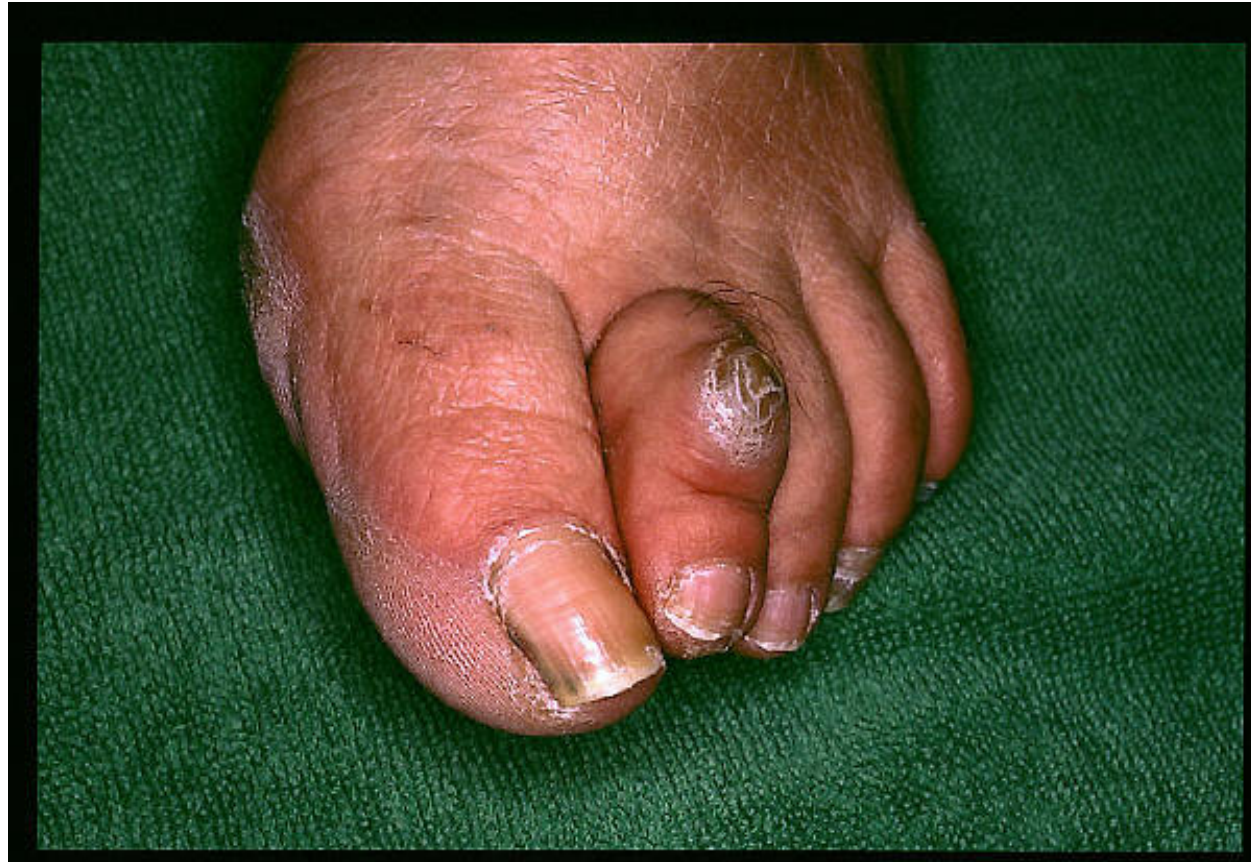


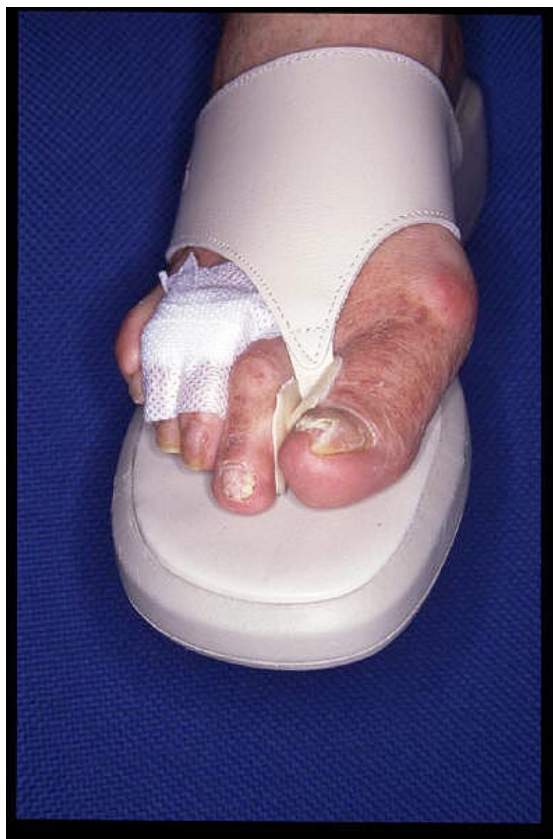

. Preventiu:





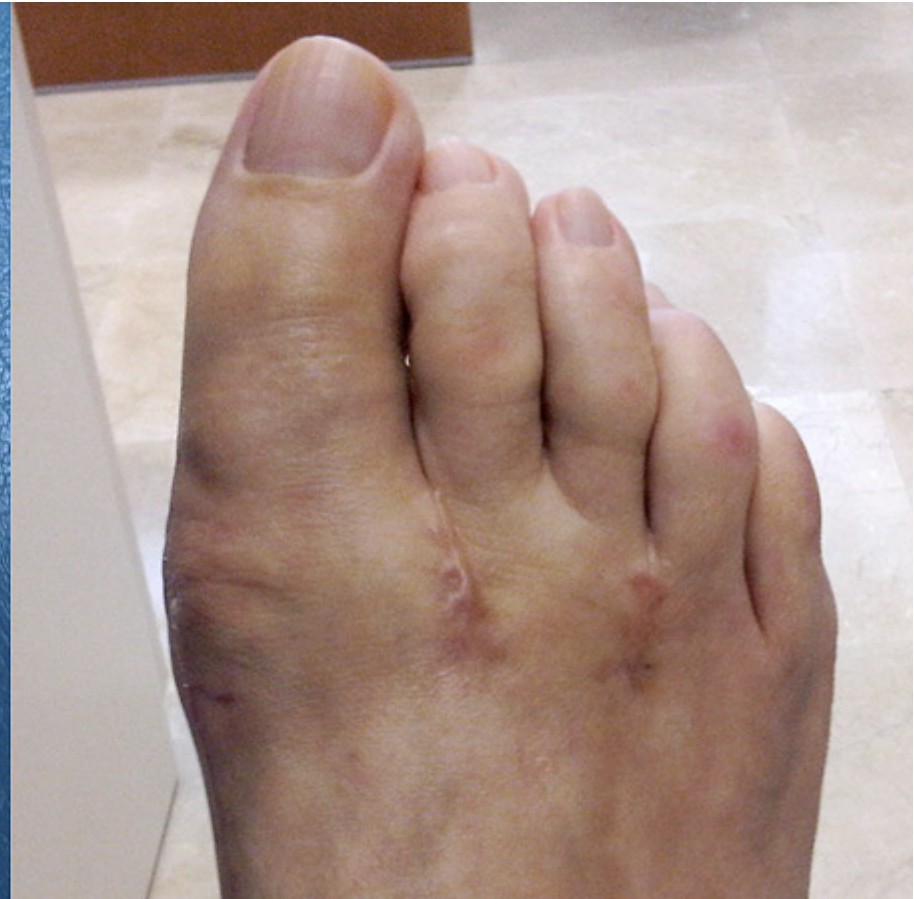
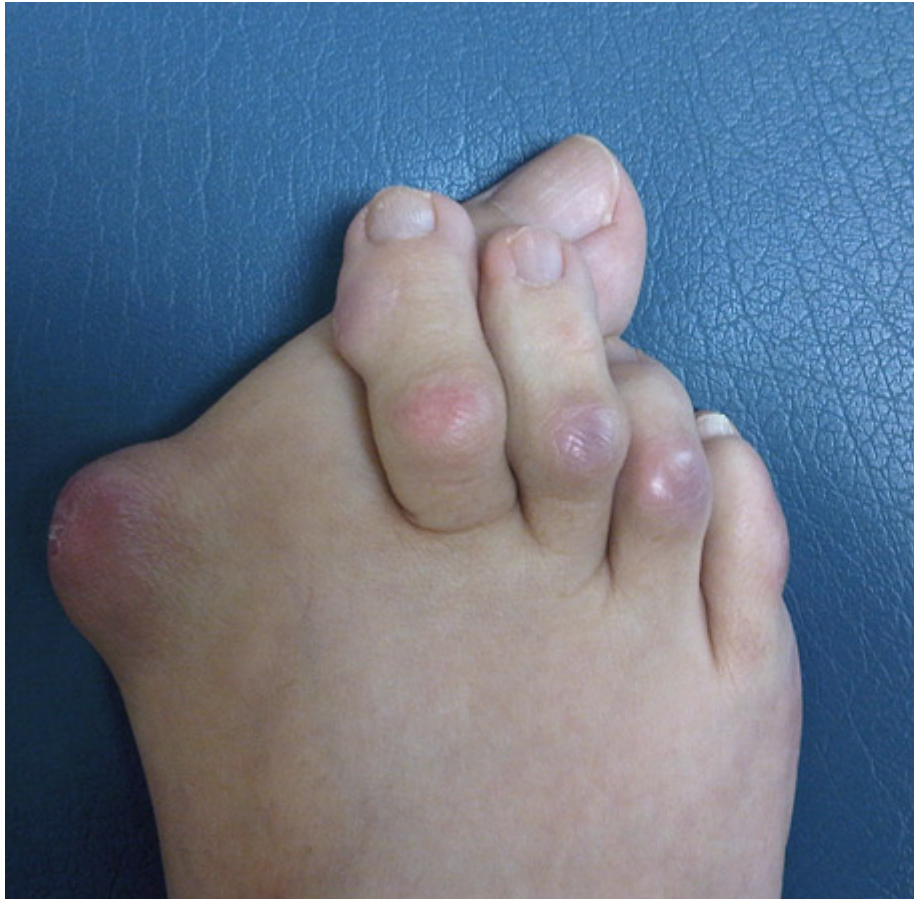
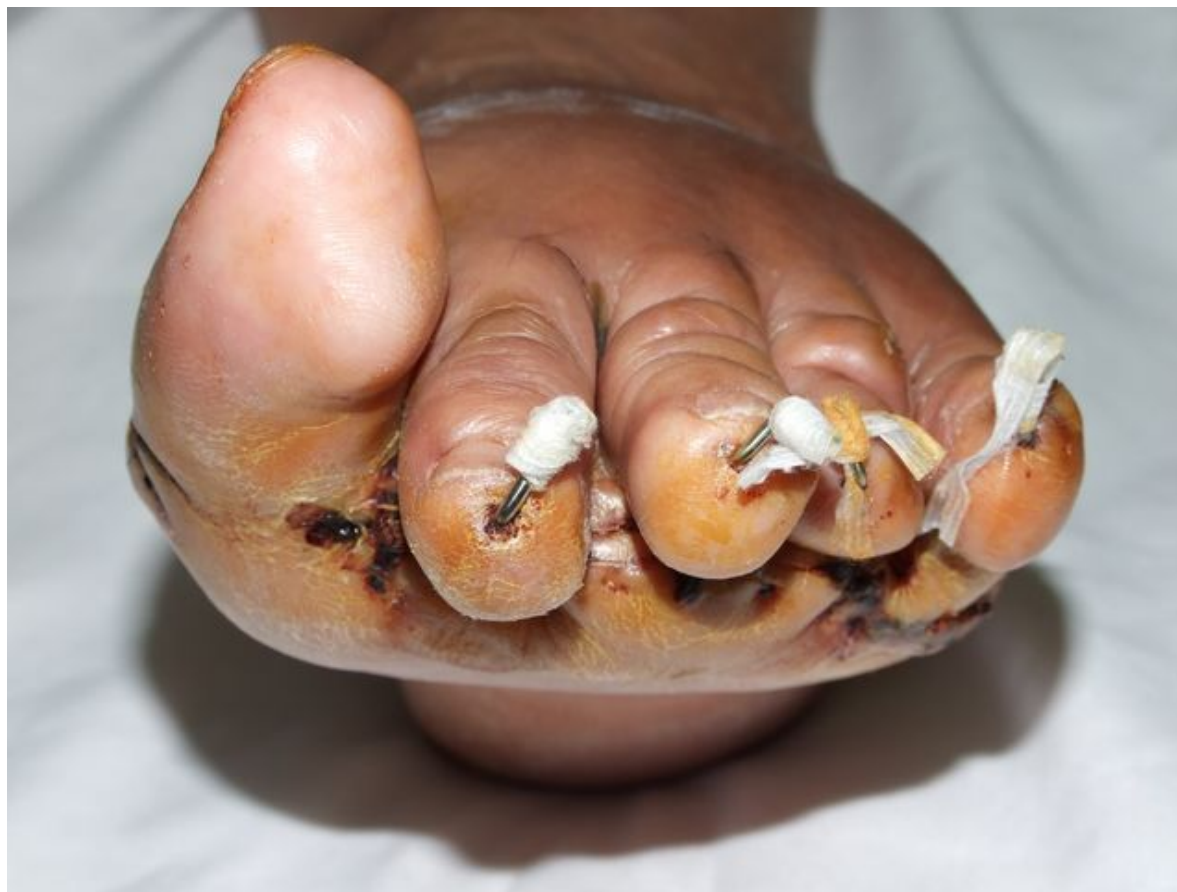TRACTAMENT:

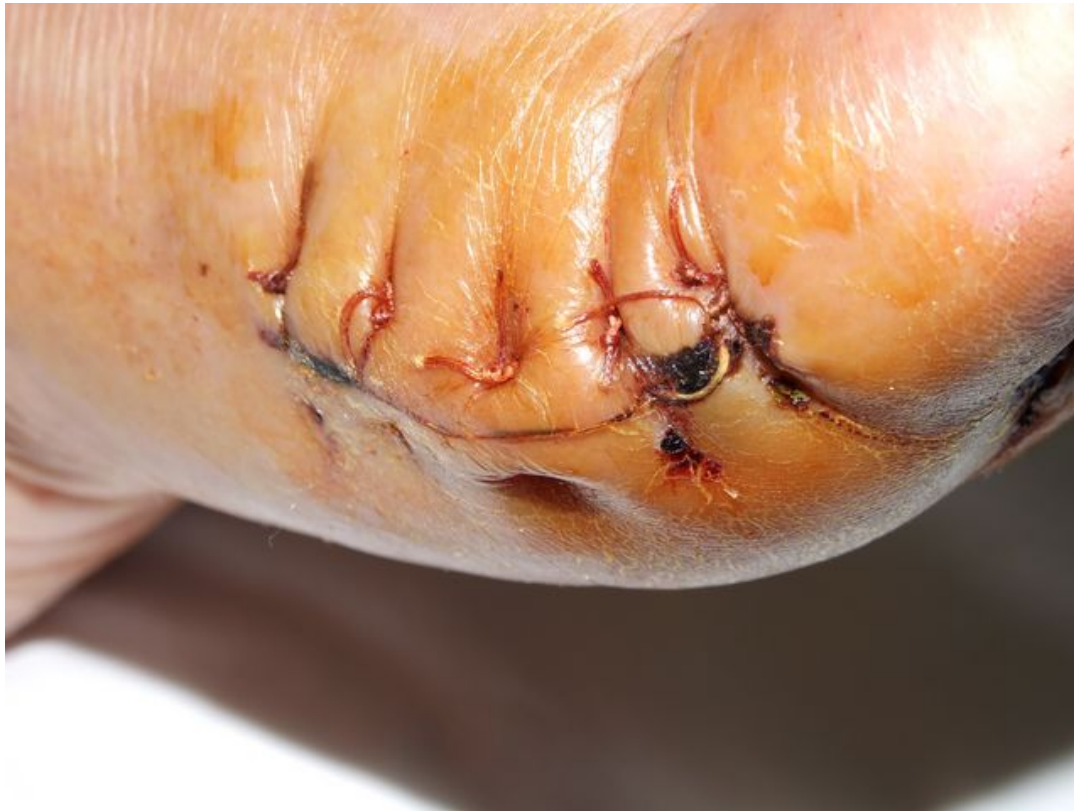Tractament QUIRURGIC:

Correccions quirúrgiques obertes amb ressecció ossia
i desbridaments de les ferides

Correccions MIS especialment preventives
o correctores de les deformitats òssies

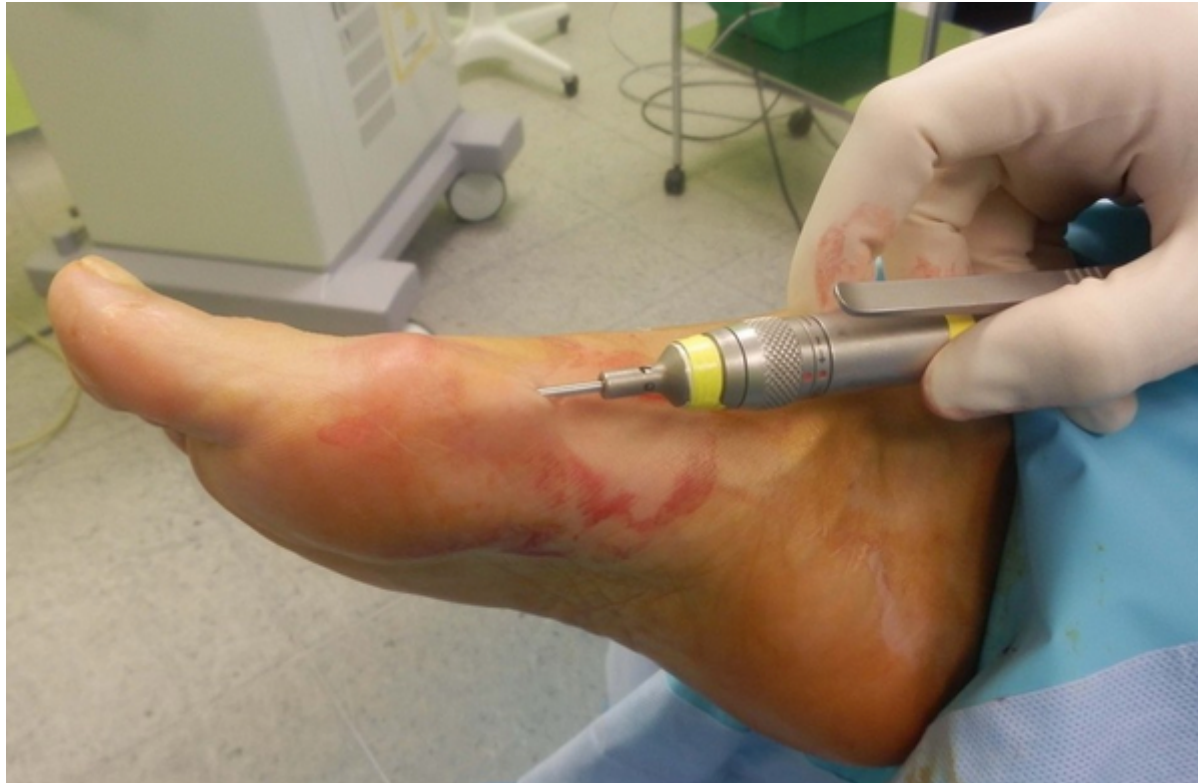


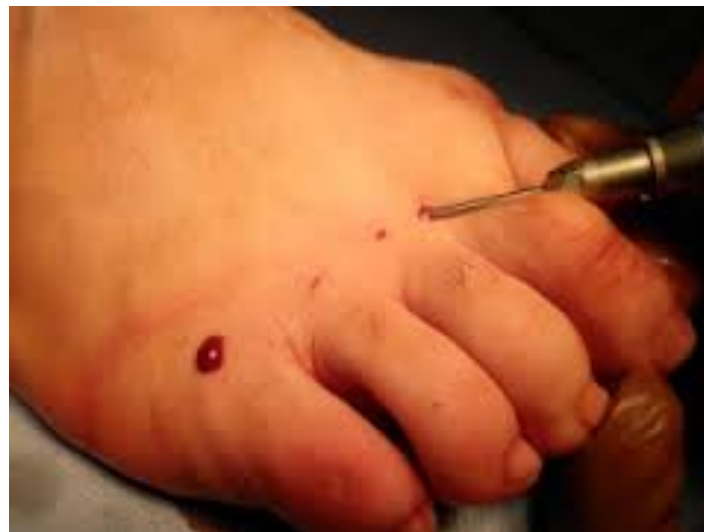
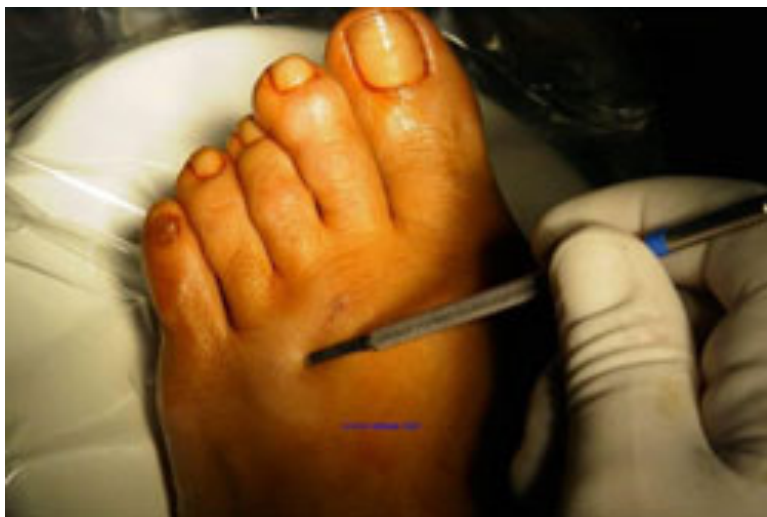

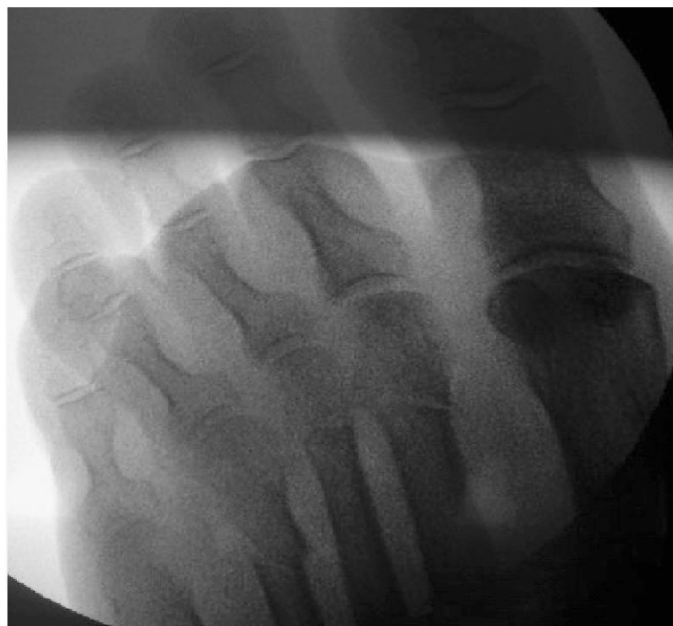Cirurgia percutània o MIS



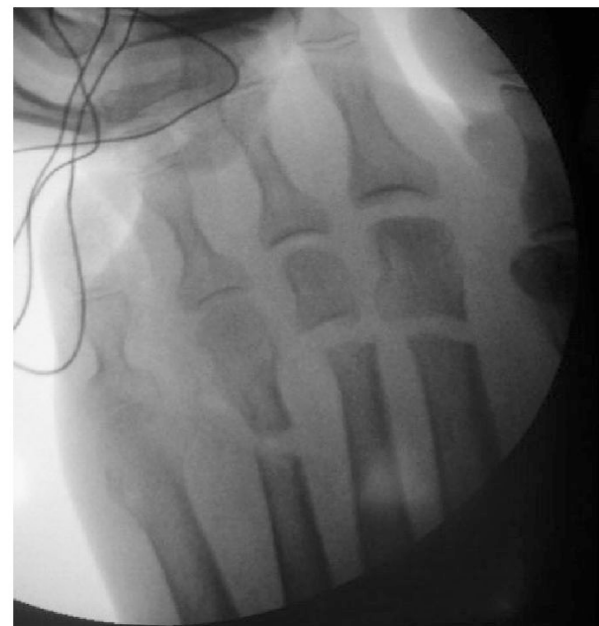


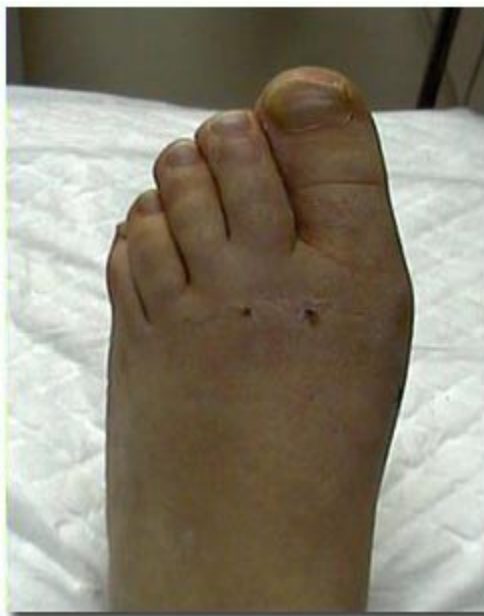
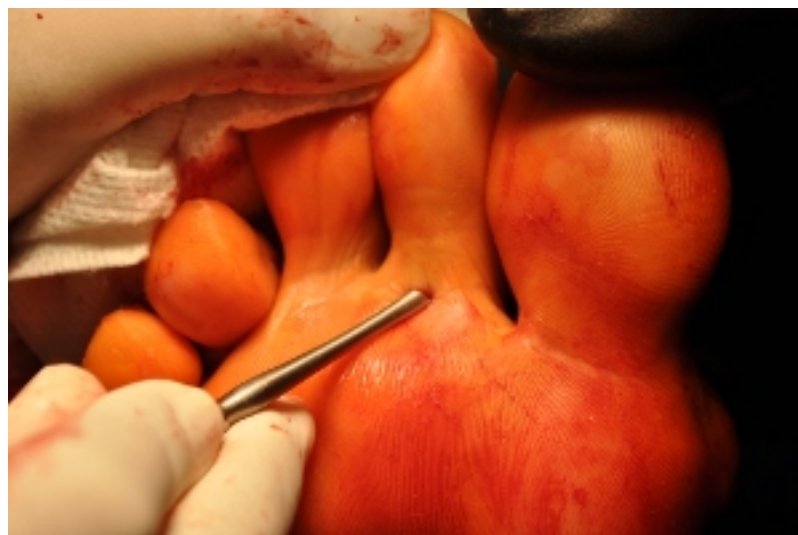A



B









Albert ARMAN i RIERA
albert.arman@hospitalplato.com