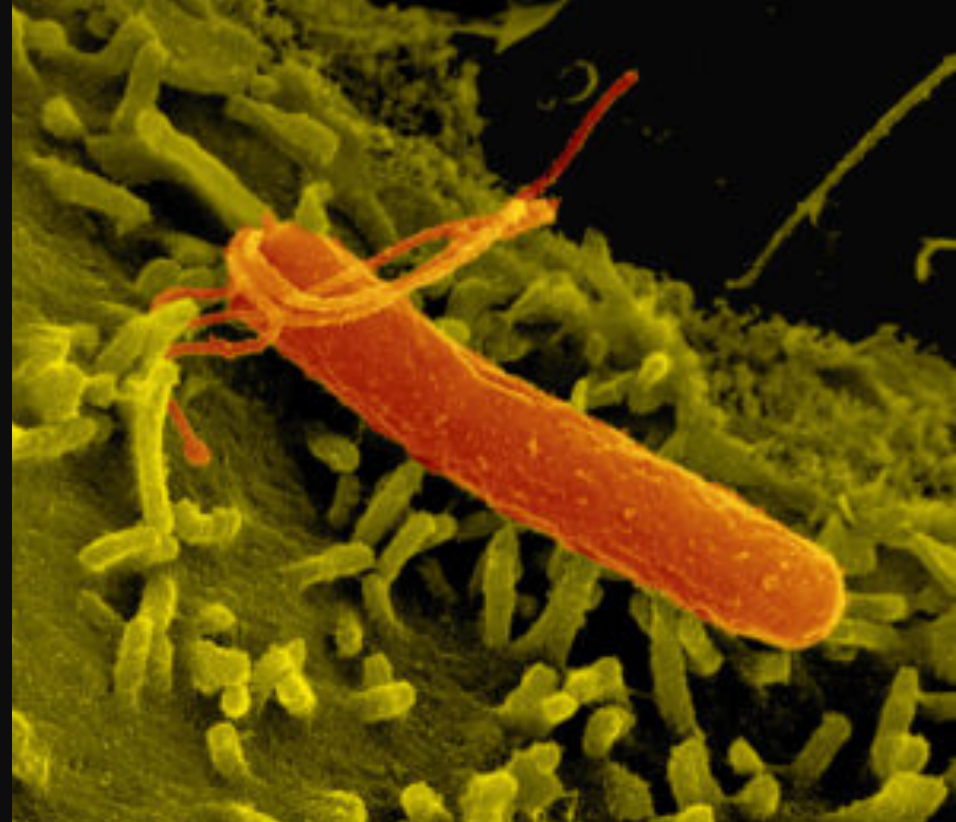

II Jornada d'atenció compartida en
gastroenterologia AIS-BE

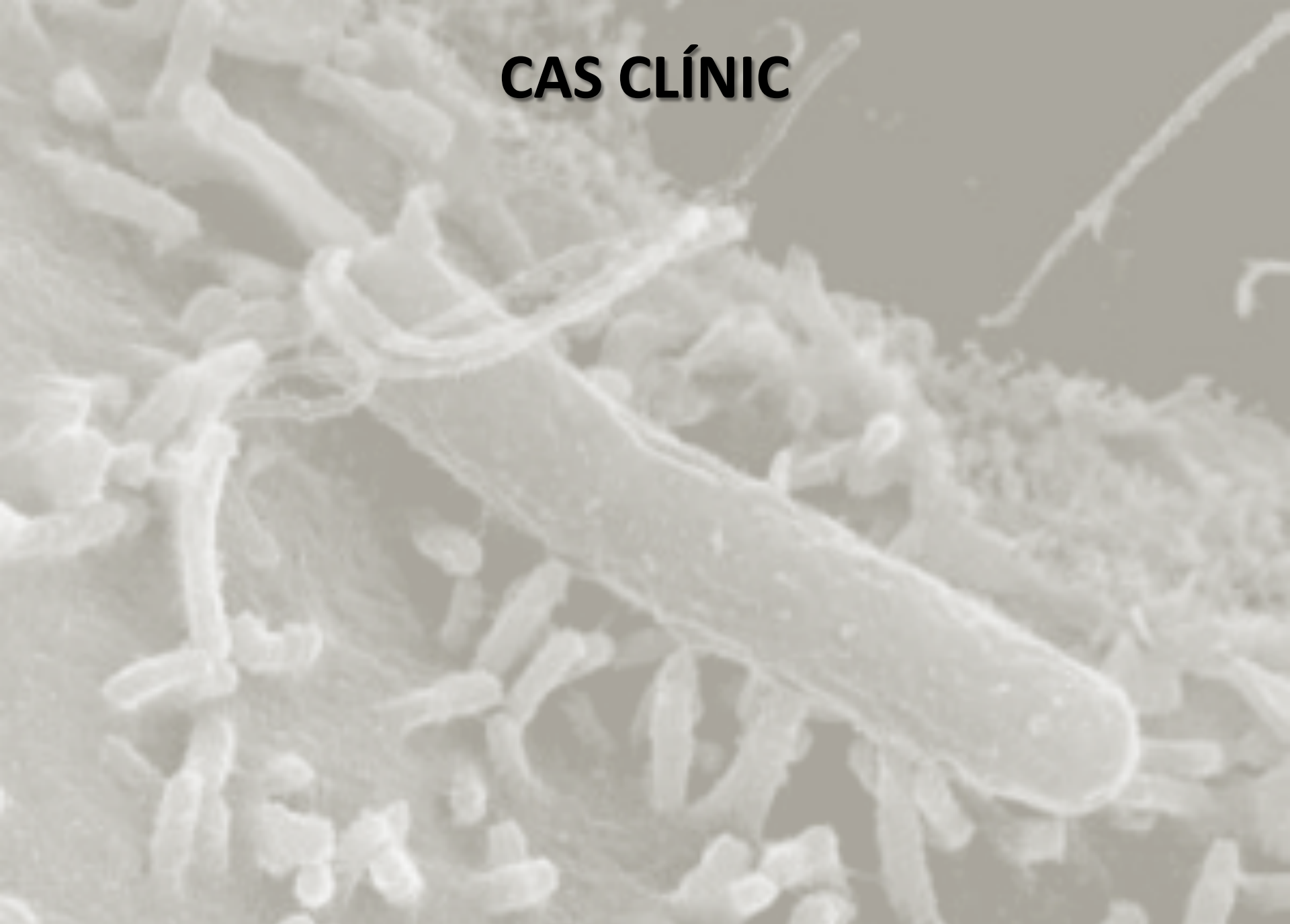ACTUALITZACIÓ EN EL MANEIG DE LA INFECCIÓ PER HELICOBACTER PYLORI



CAS CLÍNIC 1

Daniel Cararach Salamí.
Metge de Família
CAP Les Corts. CAPSBE

CAS CLÍNIC



CAS CLÍNIC

- ✓ Varó de 54 anys, natural del Senegal.

- ✓ **Antecedents patològics:**
 - Fumador 1 paquet/dia de més de 20 anys.
 - Sense al·lèrgies farmacològiques conegudes.
 - Dermatitis amb prurigen de 12 anys d'evolució.
 - Tensions arterials elevades.
 - Lumbàlgia mecànica de llarga evolució.

- ✓ **Tractament actual:**
 - Ibuprofè 600mg a demanda.
 - Loratadina 10mg 1c/24h.

CAS CLÍNIC

- ✓ Pacient que va consultar al servei d'urgències de l'Hospital Esperit Sant (7/11) i a l'Hospital del Vall d'Hebrón (9/12) a mes d'altres visites a diferents CUAPs per episodis recurrents de dolor a epigastri acompanyat de piroisi.
- ✓ Dolor a nivell epigàstric, continuo, sense irradiació, de predomini nocturn sense nàuseas, vòmits ni diarreas, que millorava amb la ingesta i amb Almax.

CAS CLÍNIC

- ✓ A urgències es realitzaven estudis bàsics; analítica, ECG i Rx abdominal sense trobar-se alteracions destacables.
- ✓ Es pautava *tractament simptomàtic* amb IBP i s'aconsellava control pel seu metge d'atenció primària per a completar l'estudi.

CAS CLÍNIC

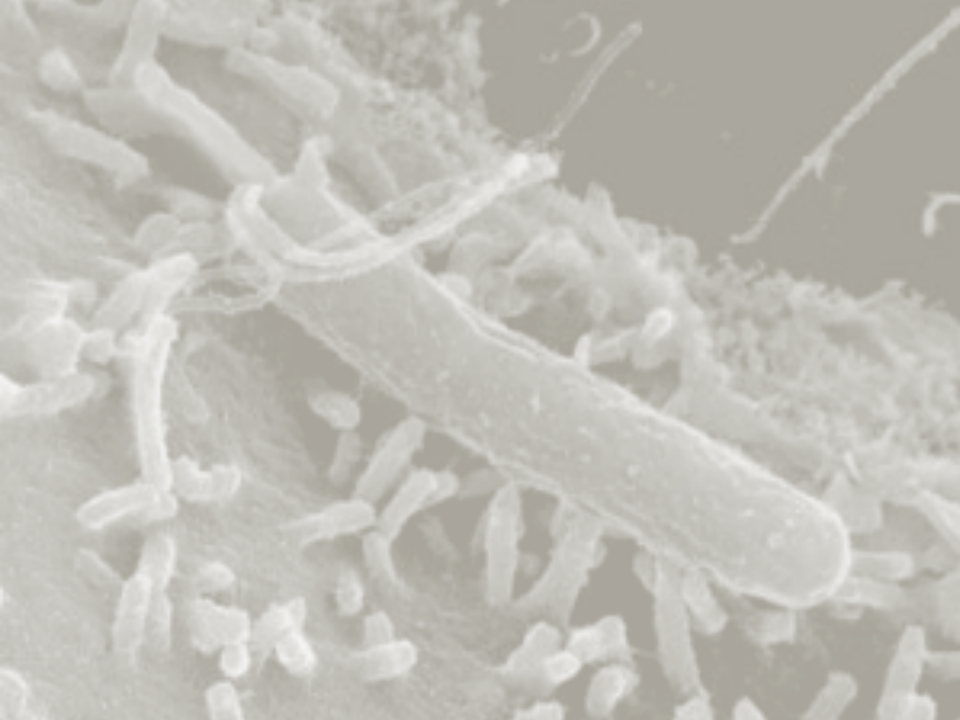
- ✓ El pacient no consultava amb el seu metge de capçalera ja que millorava amb tractament simptomàtic amb IBP (Omeprazol) i el temps anava passant.....
- ✓ Finalment a finals del 2016 i per la persistència de la seva simptomatologia va decidir consultar al seu metge d'atenció primària.

CAS CLÍNIC

- ✓ **Exploració física:**
 - TA: 145/92mmHg ,BEG, NH, NC. IMC 21.
 - AC: tons rítmics, sense bufs. AR: MVC.
 - Abdomen: tou, depresible, doloròs a la palpació a nivell epigàstric. PPLB -.
- ✓ Donada la seva història clínica i el temps d'evolució de la seva simptomatologia, el seu metge de capçalera va sol·licitar una analítica de control general i una ***gastroscòpia***.

CAS CLÍNIC

- ✓ A l'analítica de control destacava una lleugera transaminitis; GOT 48, GPT 58, GGT 77 amb amilasa normal, serologies VHB -, VHC - i HIV -, resta sense alteracions remarcables.
- ✓ Es va derivar el pacient al Servei de Digestiu de l'Hospital Plató per realitzar la **gastroscòpia** on va ser rebut per l'EQUIP d'INFERMERIA d'endoscòpies.



II Jornada d'atenció compartida
en gastroenterologia AIS-BE

ACTUALITZACIÓ EN EL MANEIG DE LA INFECCIÓ PER **HELICOBACTER PYLORI**



#jornadahelicobacter



INFORMACIÓ DE CONTACTE:

Daniel Cararach Salamí
Metge de família.
dcararac@clinic.cat



Hospital
Universitari
Sagrat Cor

