

# Abordatge diagnòstic i terapèutic

## Cas clínic

Què faig davant d'un pacient amb varius?

Adrián López Camillo

R2 Angiologia i Cirurgia Vascular

Hospital Clínic de Barcelona

# Cas clínic



Dona de 57 anys. Cambrera de professió.

Sense al·lèrgies medicamentoses conegudes

Antecedents familiars: Mare i àvia materna intervingudes de varius.

Antecedents patològics:

- Dislipèmia
- Síndrome del túnel carpià

Antecedents quirúrgics: Nega

# Cas clínic

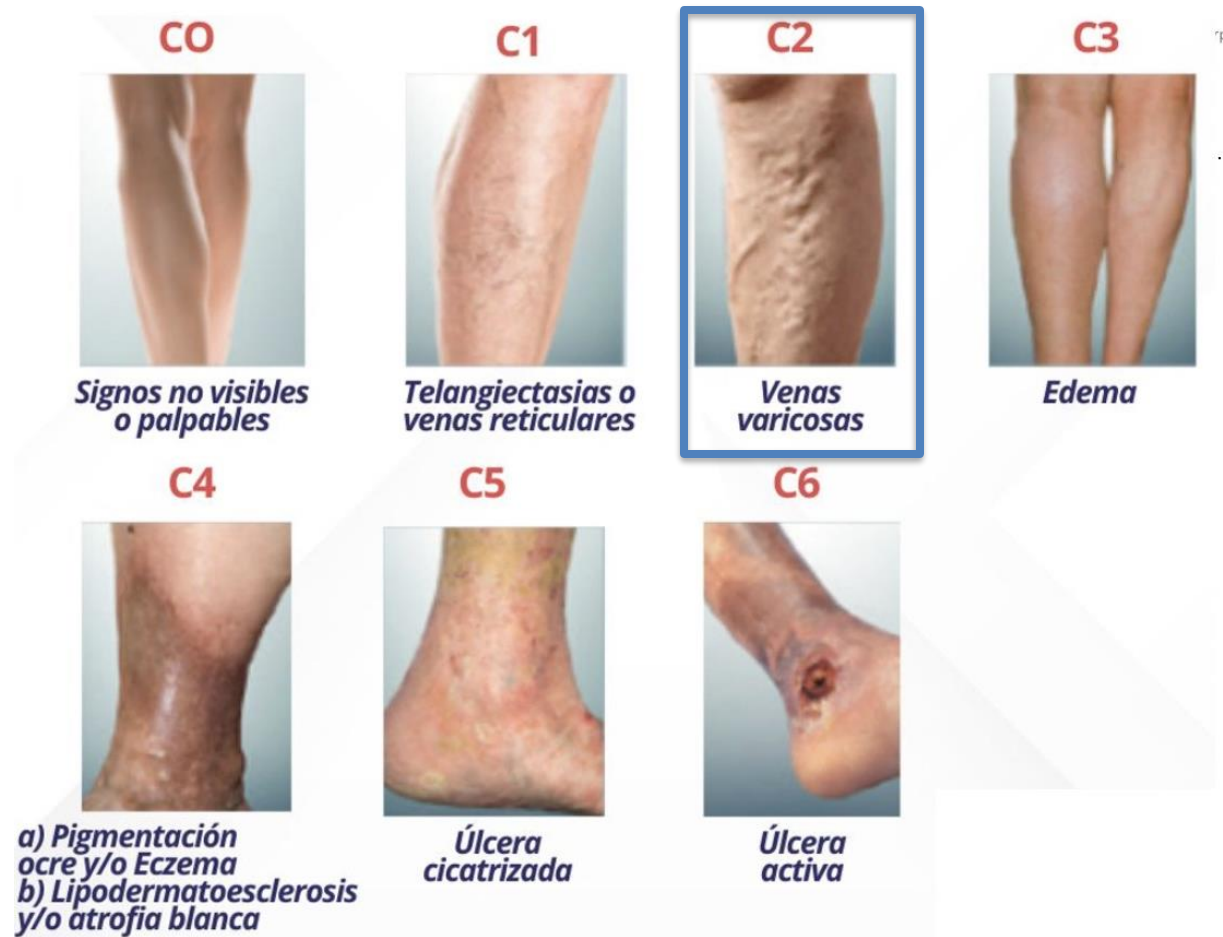## Malaltia actual:

- Pesadesa i molèsties a la cama dreta d'anys d'evolució.
  - Empitjora per la tarda i al vespre.

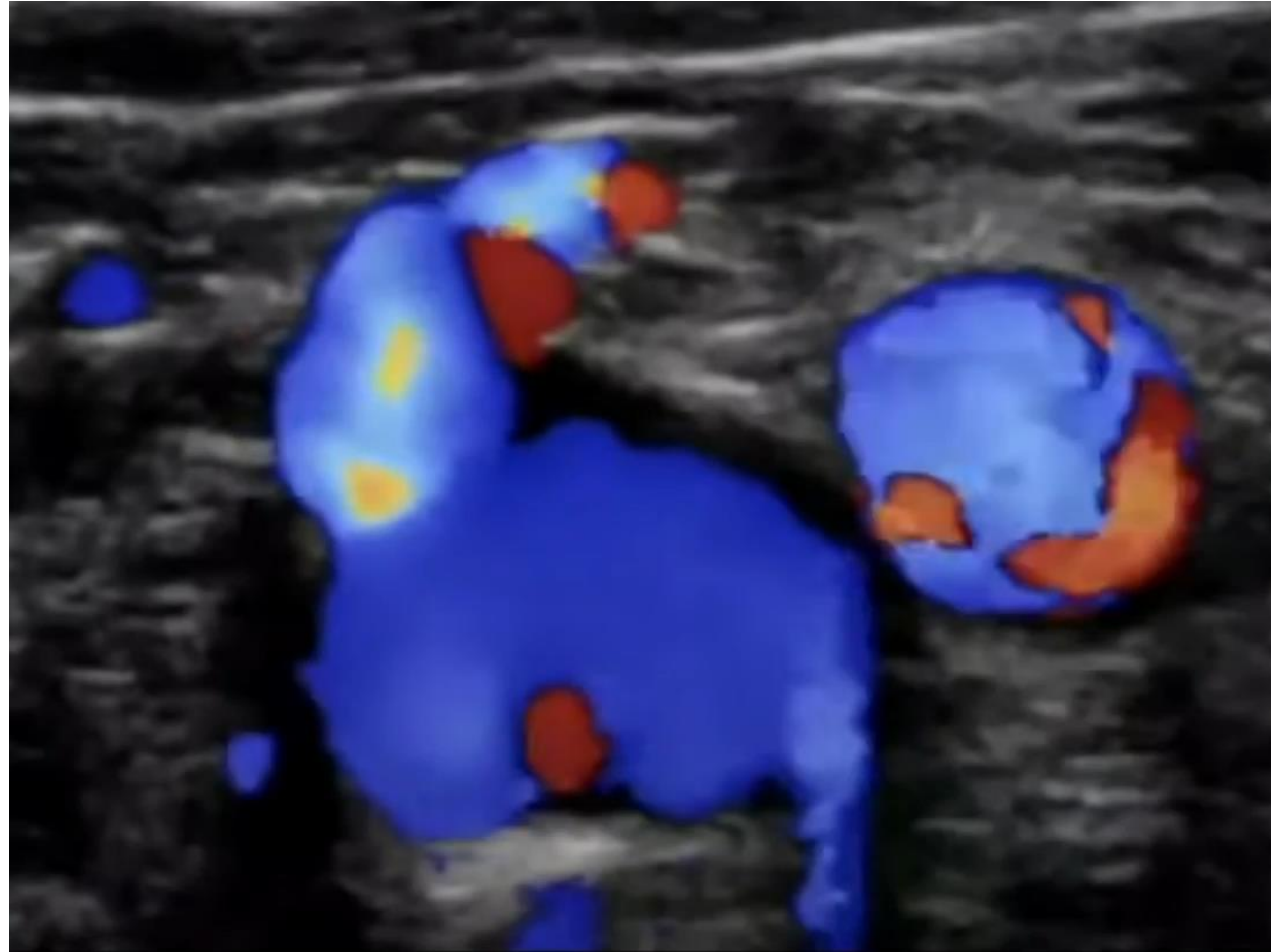
Orientació diagnòstica: INSUFICIÈNCIA VENOSA CRÒNICA

## Exploració física:

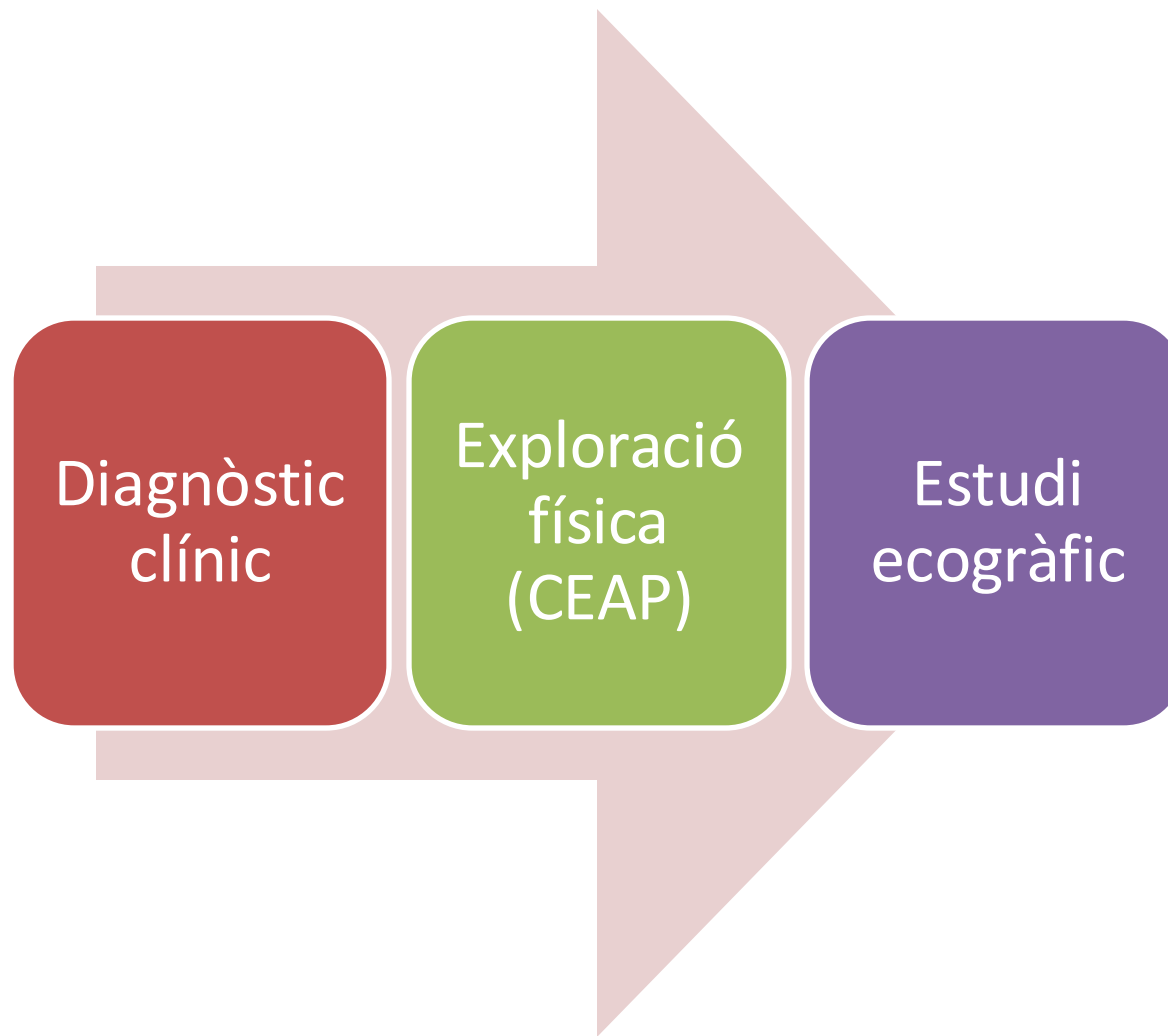
Varicositats visibles a bessó dret, sense signes de complicació.



# Ecografia-Doppler EID



# Algoritme diagnòstic bàsic

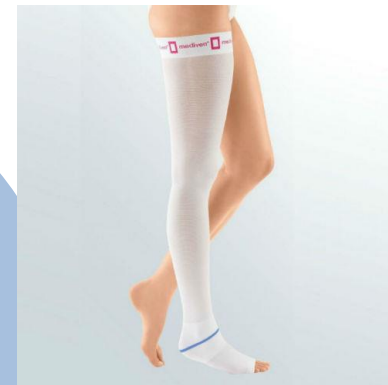

# Diagnòstic diferencial edema EEII

TVP	Dolor agut, edema unilateral, calor local, signe de Homans
Insuficiència cardíaca congestiva	Edema bilateral, símptomes respiratoris, ingurgitació jugular
Linfedema	Edema unilateral, afecta al dors del peu
Lipedema	Bilateral, respectant els peus, dolor a la palpació
Celulitis	Dolor, calor, eritema, febre, quadre agut
Neuropatia perifèrica	Dolor urent, formigueig, distribució neuroanatòmica

# Tractament conservador inicial

Mitges  
compressives  
(20–30 mmHg)



Control del  
pes



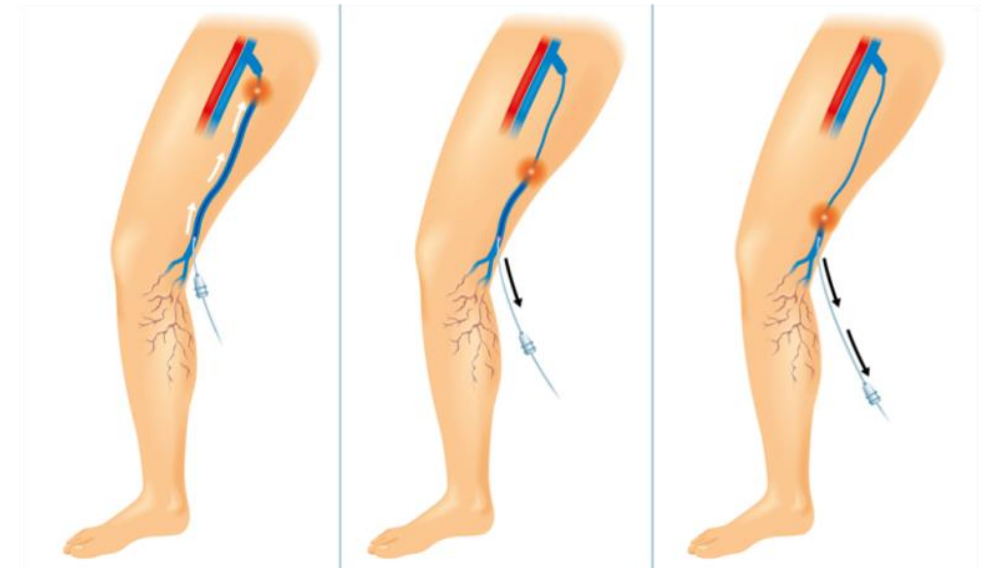
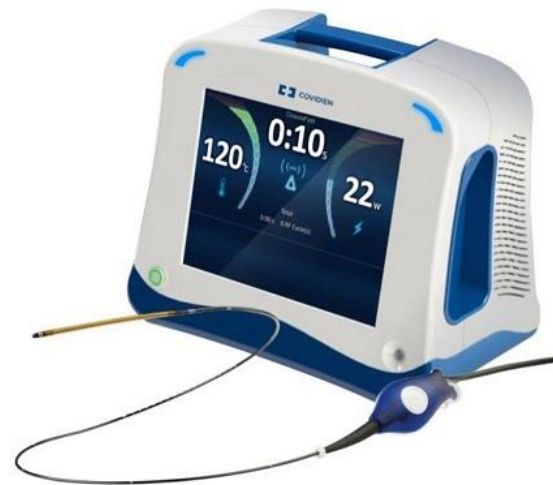Deambulació  
i elevació de  
cames




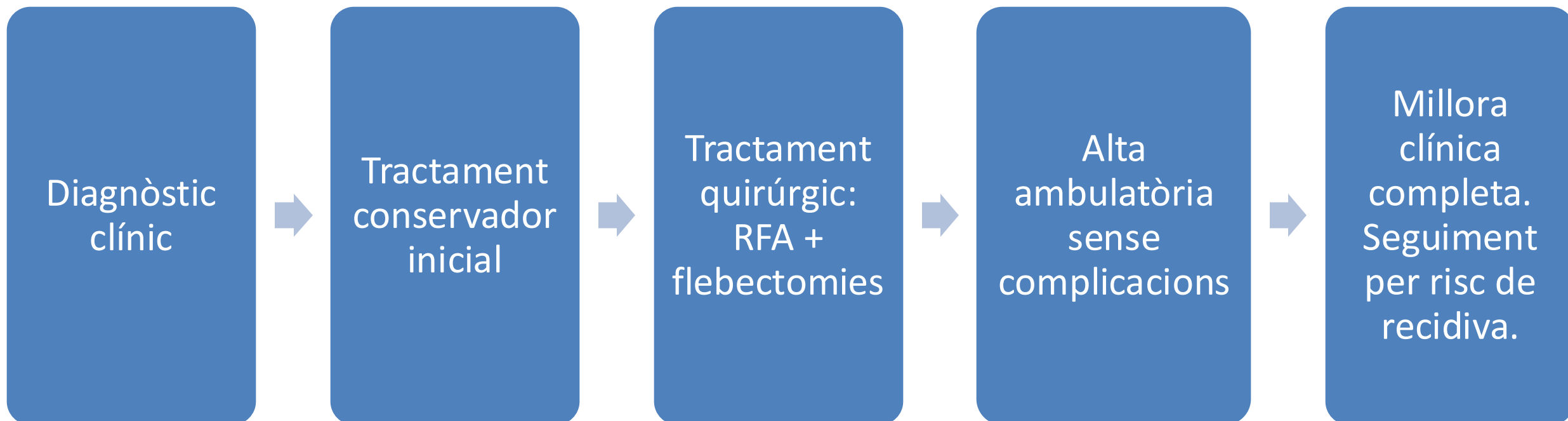
# Tractament quirúrgic

- Tècniques d'ablació tèrmica (RFA/Làser): gold standard
- Flebectomia
- Escleroteràpia amb escuma

Radiofreqüència de  
vena safena interna  
+  
Flebectomies

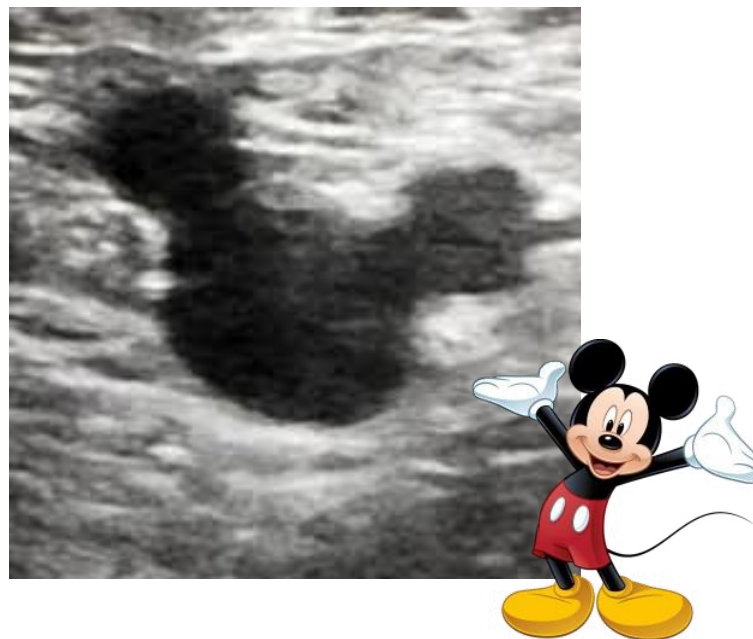


# Tractament quirúrgic



# Conclusions

- Varius simptomàtiques → tractament eficaç i segur.
- Atenció primària té un paper clau en la detecció de patologia venosa i el maneig conservador.
- La intervenció quirúrgica té bons resultats i millora la qualitat de vida.



# Gràcies!