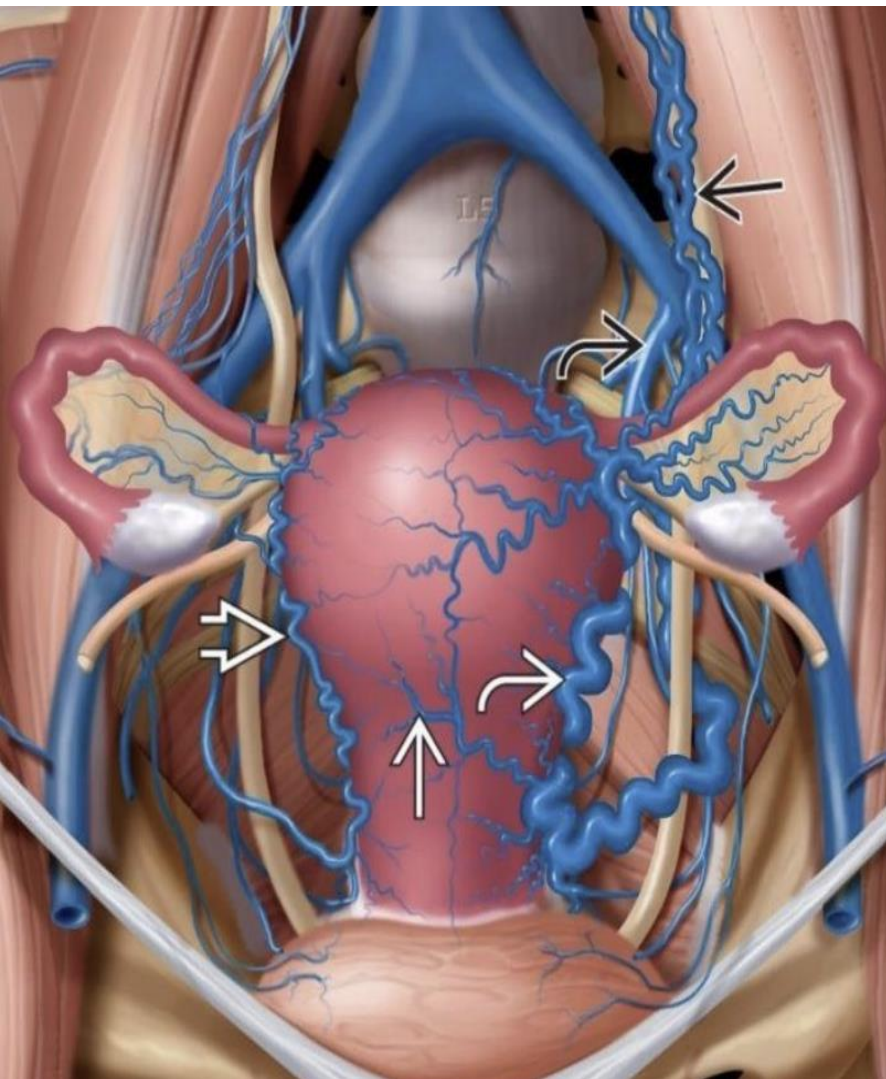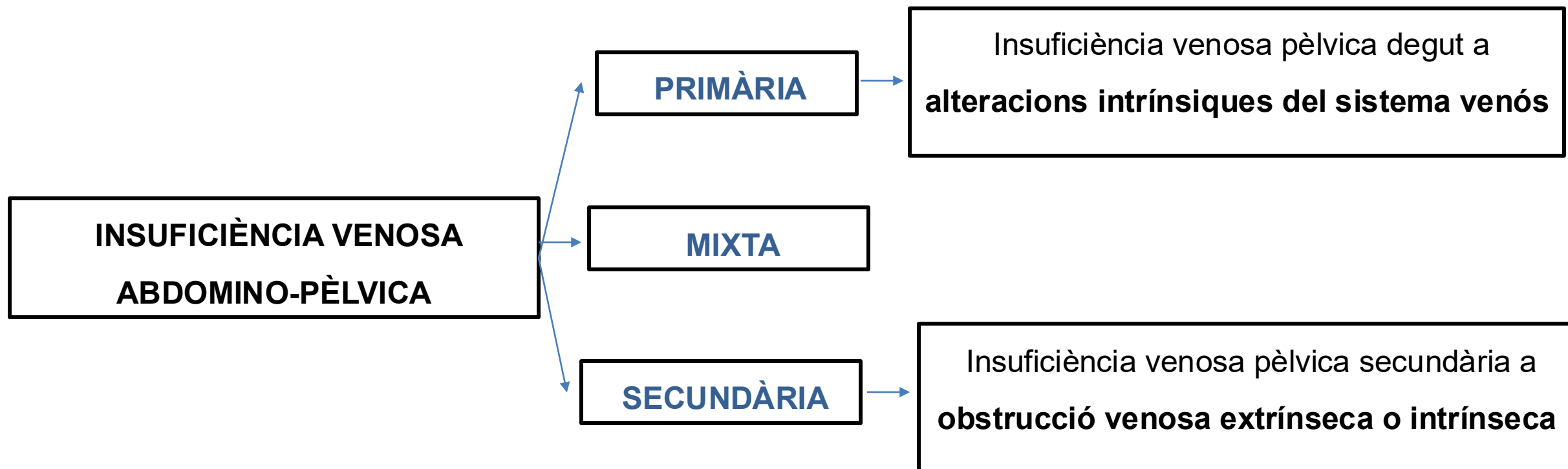
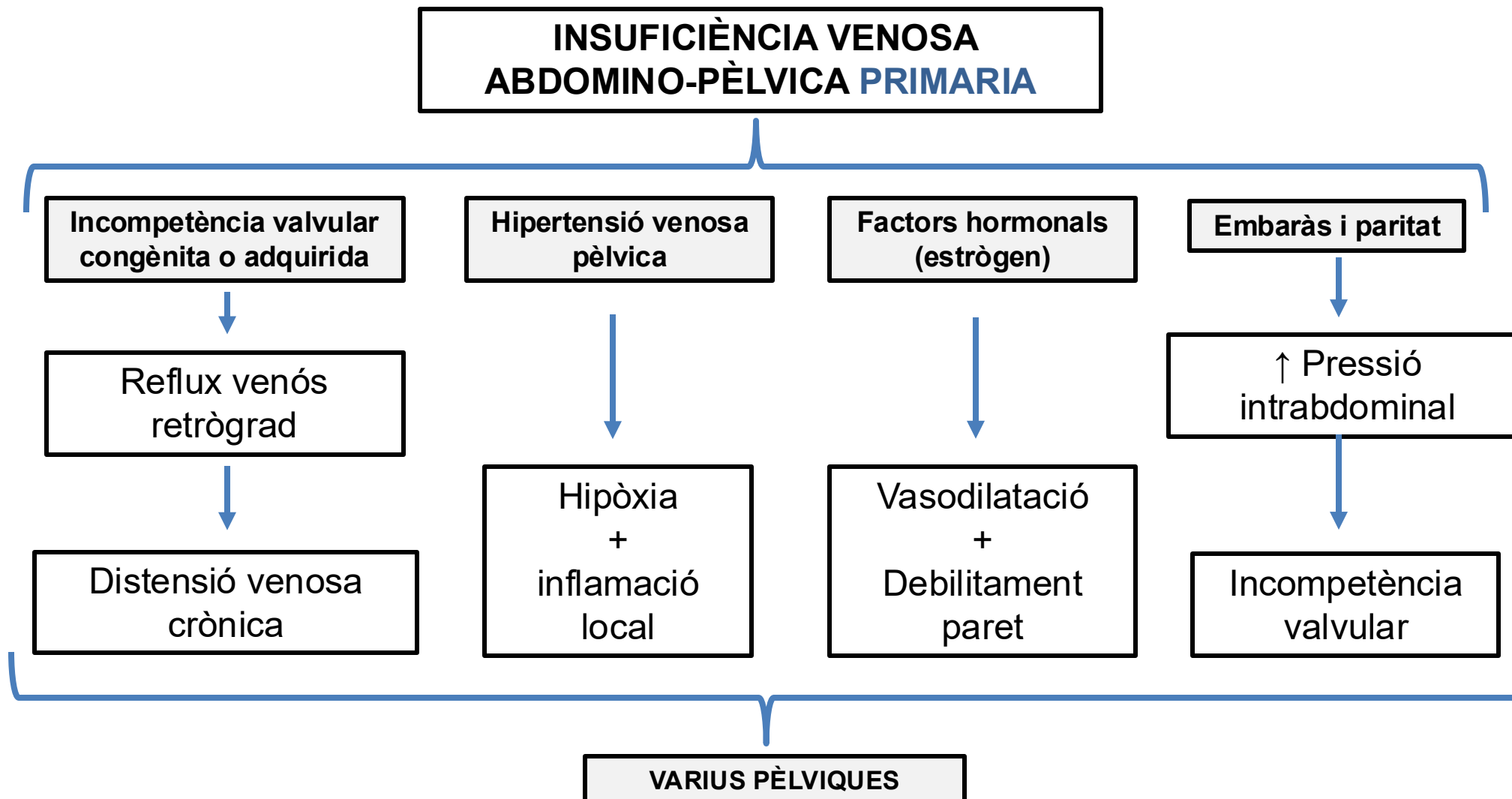


FISOPATOLOGIA, CLÍNICA I DIAGNÒSTIC DIFERENCIAL ENTRE LA INSUFICIÈNCIA VENOSA ABDOMINO-PÈLVICA PRIMÀRIA I SECUNDÀRIA

Dr. Eduard Casajuana Urgell
Cirurgià Vascular, Hospital Clínic

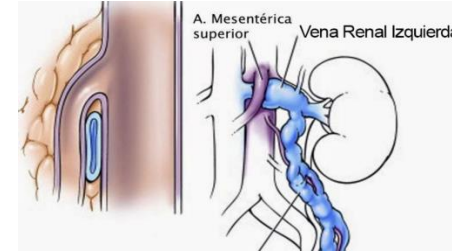
1. FISIOPATOLOGIA



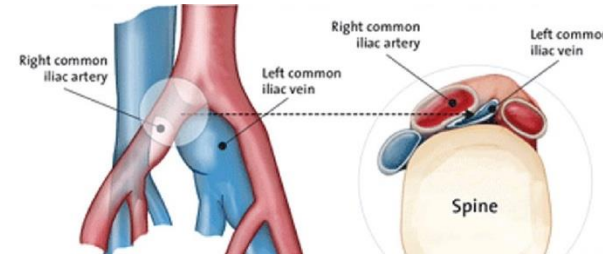


**INSUFICIÈNCIA
VENOSA ABDOMINO-
PÈLVICA
SECUNDÀRIA**

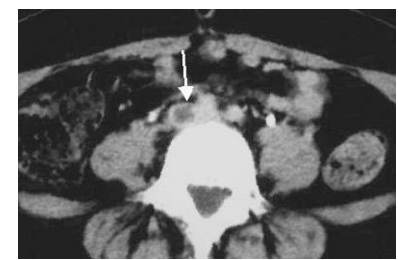
Sd. Nutcracker



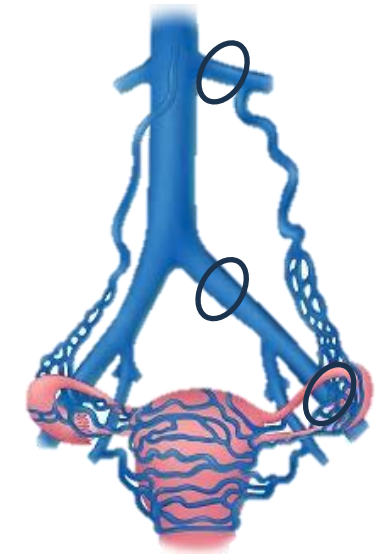
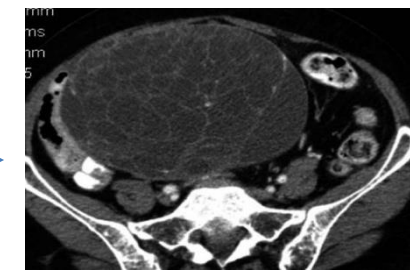
Sd. May-Thurner

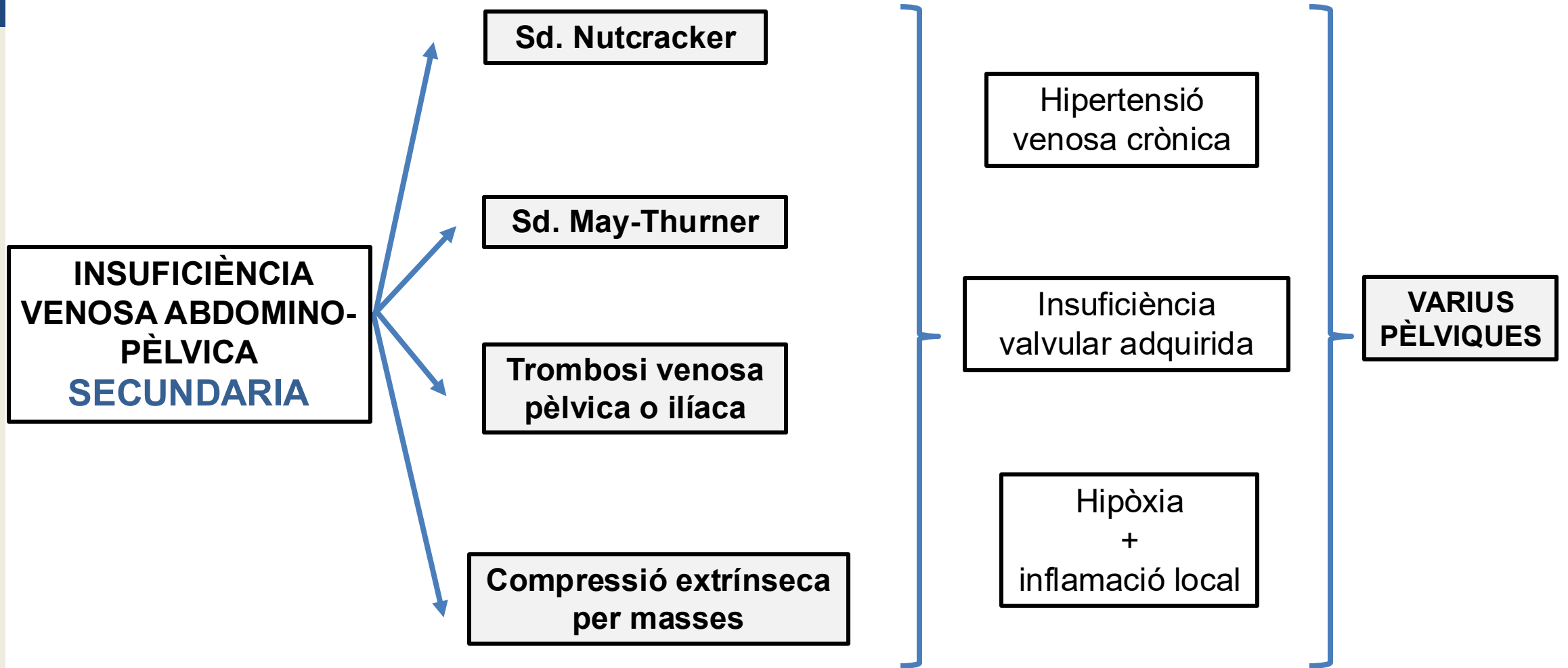


**Trombosi venosa
pèlvica o ilíaca**



**Compressió extrínseca
per masses**

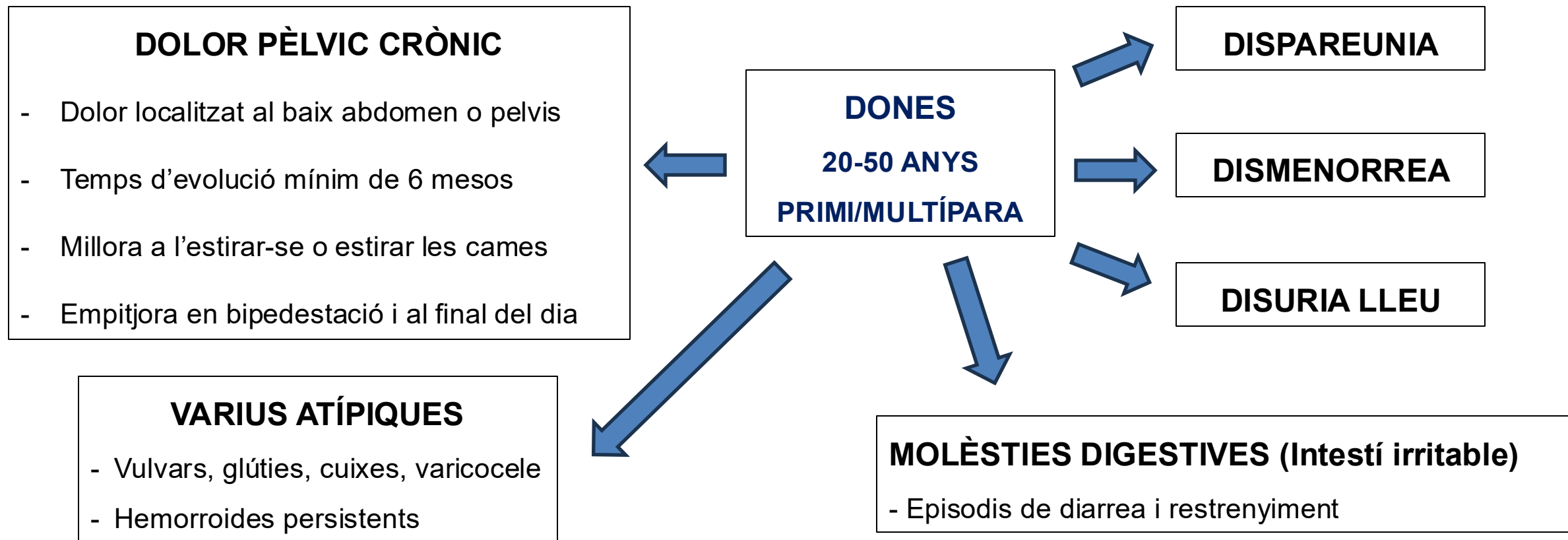




	IVP PRIMÀRIA (més freqüent)	IVP SECUNDÀRIA
CAUSA PRINCIPAL	Incompetència valvular	Compressió extrínseca/Trombosi
MECANISME CLAU	Reflux venós	Hipertensió venosa
CARACTERÍSTIQUES	Sense obstrucció	Associada a: Nutcracker, May-Thurner, TVP o masses extrínseques

2. CLÍNICA i DIAGNÒSTIC DIFERENCIAL

QUADRE CLÍNIC GENERAL IVP PRIMÀRIA



COMÚ ENTRE IVP PRIMÀRIA I SECUNDÀRIA!!

SÍNDROME DE NUTCRACKER

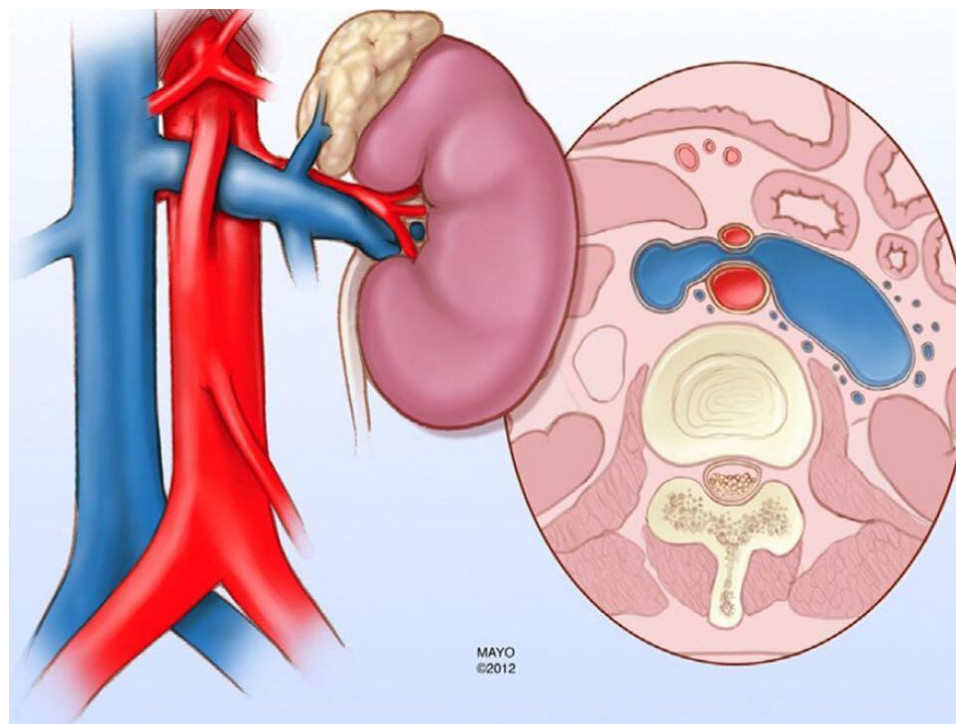
ETIOPATOGENÈIA

DONES

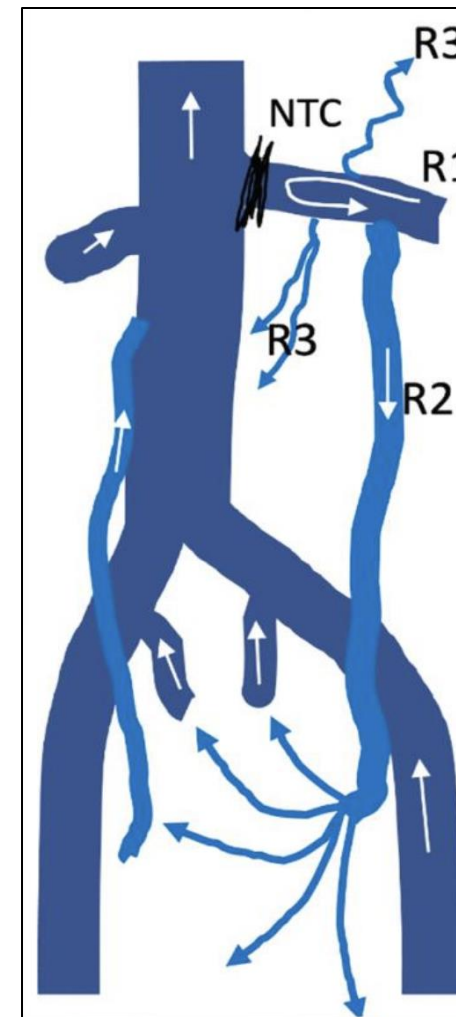
ADULTES JOVES

IMC BAIX (21 +/- 0.8)

HIPERLORDOSI LUMBAR



Pot associar **SD WILKIE**: Compresió 3^a porció duodenal



SÍNDROME DE NUTCRACKER

1. Síntomes per INSUFICIÈNCIA GONADAL ESQUERRA

- Indistingibles d'una IVP Primària.

2. Síntomes VASOVAGALS ASSOCIATS

- Hipotensió ortostàtica, síncope vasovagals.
- Fatiga crònica, nàusees i pèrdua de pes.

3. Síntomes per COMPRESSIÓ VENA RENAL ESQUERRA

- Dolor subcostal d'intensitat variable.
- Pot empitjorar amb la ingesta (dilatació AMS)
- Hematúria micro/macoscòpica + Proteïnúria

4. Síntomes per COL·LATERALITAT PARAVERTEBRAL

- Dolor dorsal progressiu i constant a zona central esquerra irradiada a pelvis.

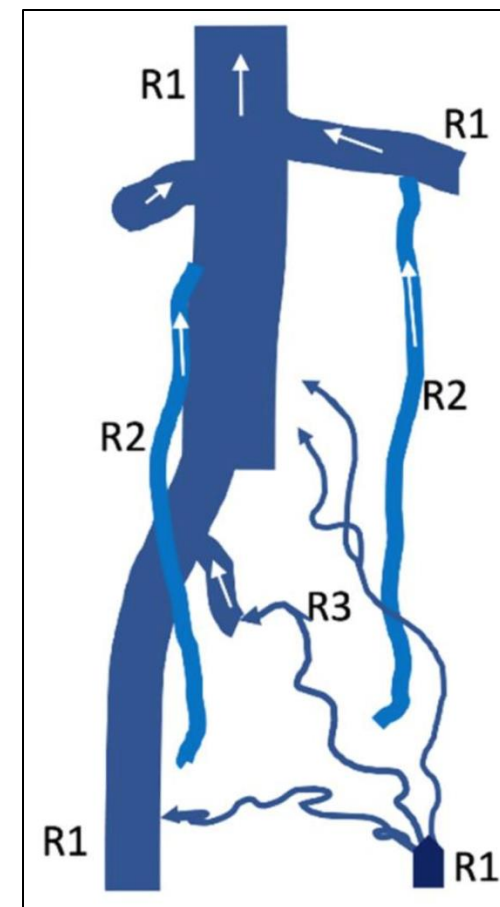
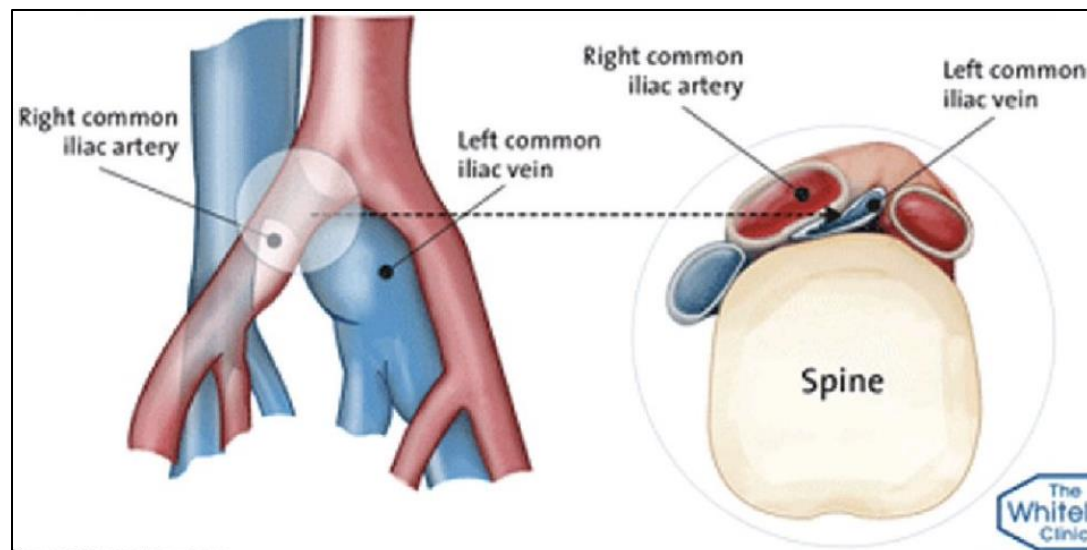
SÍNDROME DE MAY-THURNER

ETIOPATOGENÈIA

DONES

ADULTES JOVES (20-45)

IMC BAIX



SÍNDROME DE MAY-THURNER i/o TVP ÍLIO-CAVA

1. Simptomatologia CONGESTIVA EIE

- Dolor i pesadesa a EIE sobretot al final del dia.
- Claudicació venosa amb l'exercici.

2. Simptomatologia COMPRESSIVA i

COL·LATERALITAT

- Dolor lumbar esquerra.

3. Síntomatologia per TVP

CONCEPTES CLAU

- La **IVP primària** predomina en dones, adultes joves i múltipares.
- El quadre clínic comú de la IVP inclou el dolor pèlvic crònic associat a dispareunia, dismenorrea, disúria i varius atípiques.
- Els síndromes venosos compressius afecten a dones joves amb IMC baixos.
- El **sd. de Nutcracker**, a més, pot incloure clínica per compressió renal esquerra com hematúria i proteïnúria, així com dolor dorsal persistent.
- El **sd. de May-Thurner** pot associar clínica congestiva i/o TVP de l'extremitat inferior esquerra.

MOLTES GRÀCIES!